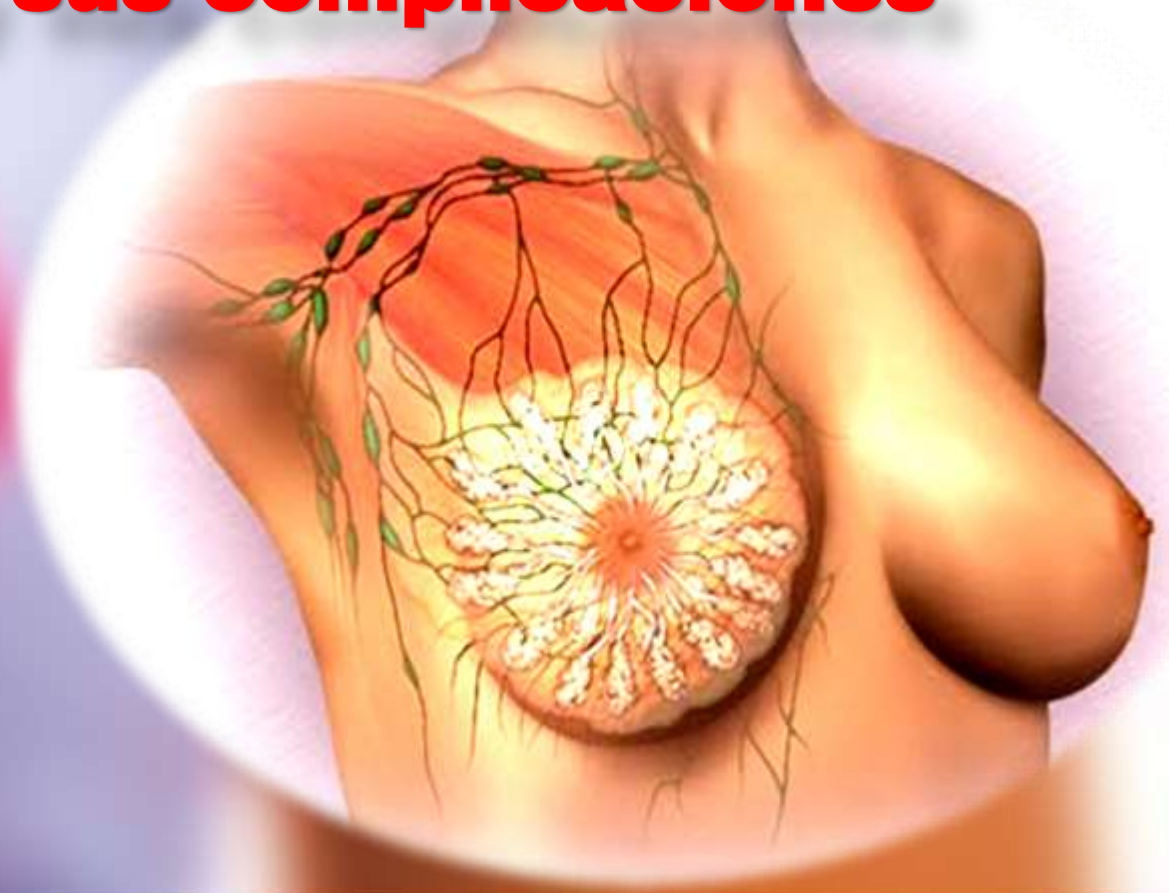



Primera Jornada Virtual CIRPLASANCTISPIRITUS2020

# Interpretación imagenológica de las prótesis mamarias y sus complicaciones

**Dr. Miguel Angel Amaró Garrido**  
Especialista de Primer Grado en Imagenología.  
Profesor Auxiliar.  
Policlínico Universitario “Juana Naranjo León”.  
Sancti Spíritus  
Email: [maagdo@infomed.sld.cu](mailto:maagdo@infomed.sld.cu)



# La cirugía de implantes mamarios



- Proceder quirúrgico muy realizado a nivel mundial, paralelo al desarrollo de nuevas opciones terapéuticas del **cáncer de mama**, sin obviar su implantación con fines estéticos o terapéuticos de otra índole.
- Numerosos tipos de prótesis se han desarrollado, con variación en tamaño, contenido, superficies y formas, dificultando la valoración radiológica para decidir cual técnica de imagen es la más adecuada en detectar complicaciones, debido a su variabilidad en apariencias.
- Son motivo de controversias en la actualidad, en la población en general y en el ámbito médico, fundamentalmente para fines cosméticos, debido a las frecuentes complicaciones que presentan sin poder obviar el hecho de que prácticamente todos los implantes tienen fecha de caducidad.
- Las prótesis más utilizadas son las de siliconas, con tasas bajas de complicaciones, dependiendo de cada paciente y la técnica usada, esto es debido a que fueron sometidas a mayor número de estudios e investigación, a diferencia de los implantes salinos.



# Estudios imagenológicos e implantes mamarios.



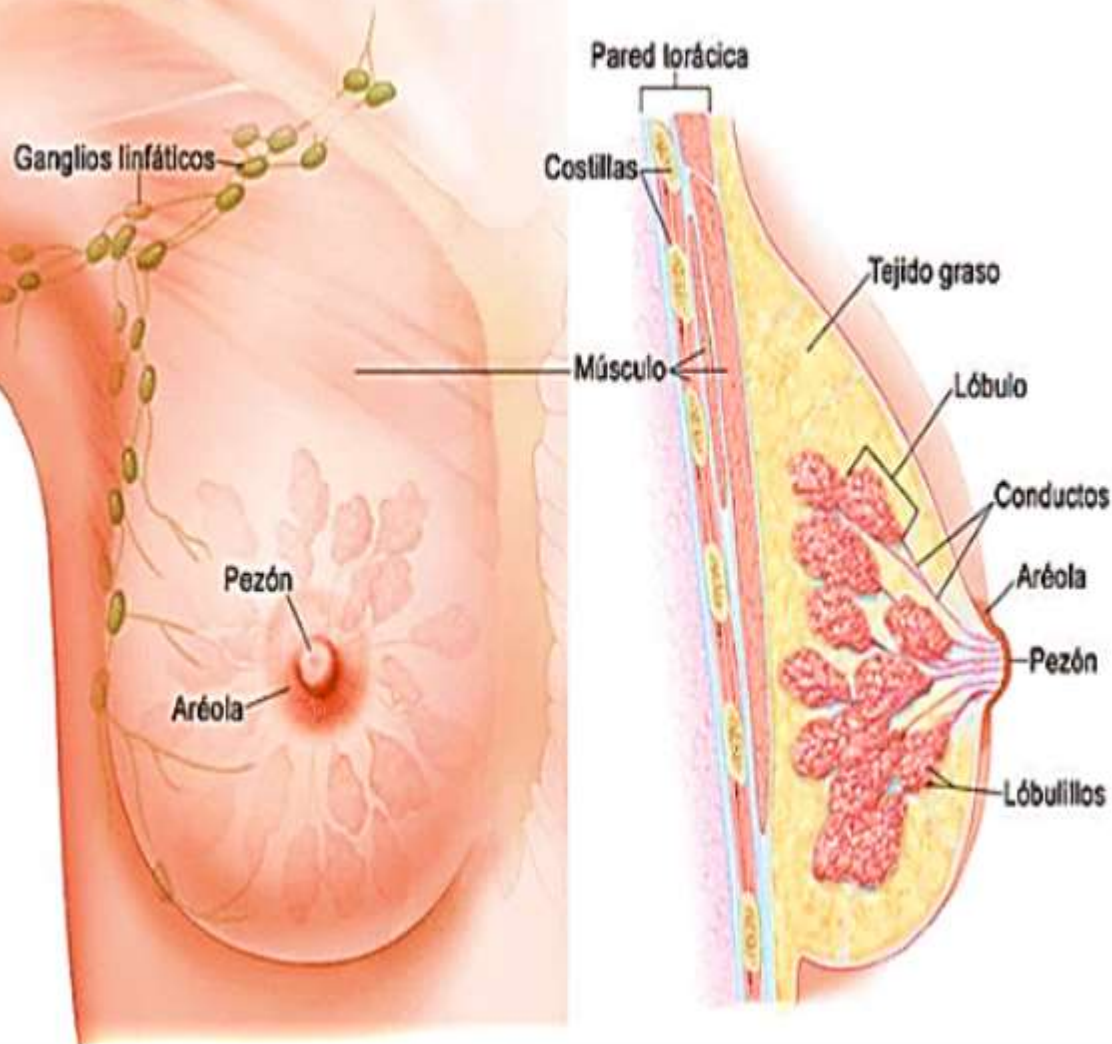
- Las imágenes mamarias contribuyen al diagnóstico de las complicaciones asociadas a las prótesis, advirtiendo que la clínica y la exploración física tienen limitaciones.
- El especialista debe estar familiarizado con los hallazgos normales y anormales de los implantes más utilizados y conocer cuáles son las ventajas y limitaciones de cada método diagnóstico.
- En los estudios de imagen es importante considerar que las mamas a pesar de haber pasado por un proceder cosmético, son tejidos que continúan sujetos a la acción de diversas hormonas, así como a fenómenos internos o externos que ocasionan cambios fisiológicos y anatómicos, cíclicos o permanentes, de carácter evolutivo.
- Útiles para definir una amplia gama de padecimientos benignos, malignos e inflamatorios, así como complicaciones, anomalías o secuelas que ocurren antes o después de intervenciones quirúrgicas cosméticas.
- Mayor demanda de estudios imagenológicos pre y postoperatorios debido al aumento en la frecuencia del **cáncer mamario** a nivel global.
- Las preocupaciones en relación con el cáncer, se enfocan hacia la seguridad de los implantes y si pueden enmascarar o interferir en el seguimiento imagenológico.
- **No existe un consenso sobre el tipo de estudio de imagen ideal a utilizar en la búsqueda de complicaciones de implantes rotos.**



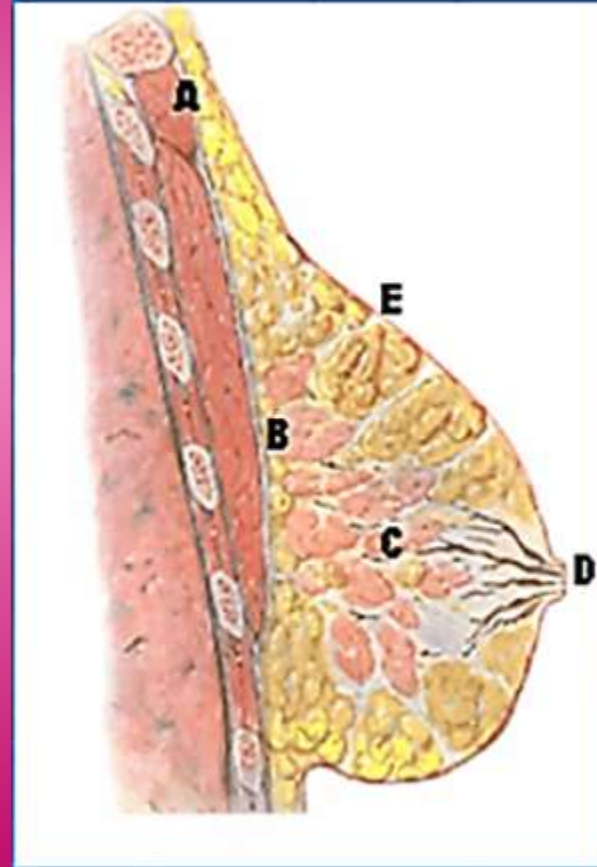
# Anatomía



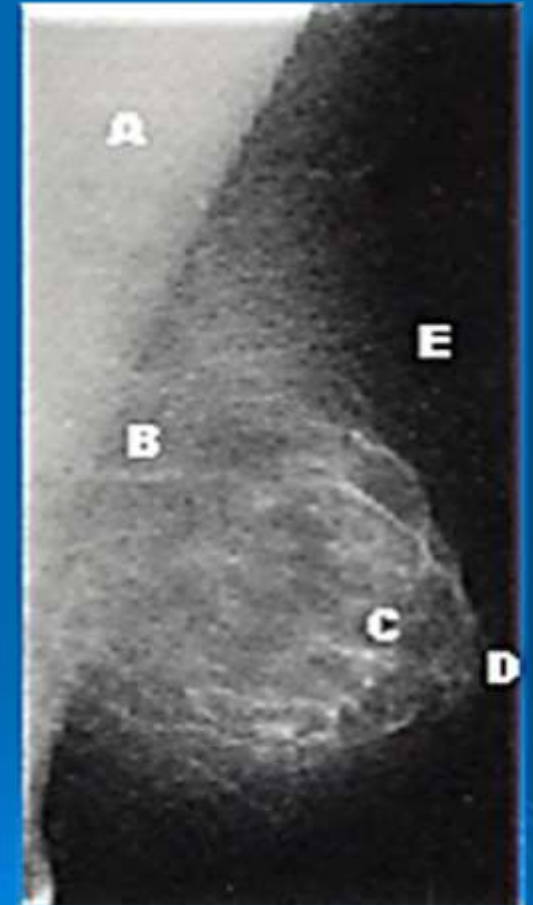Anatomía de la mama femenina



ANATOMIA



MAMOGRAFIA  
PROYECCION MLO



A. Músculo pectoral mayor  
B. Grasa retromamaria

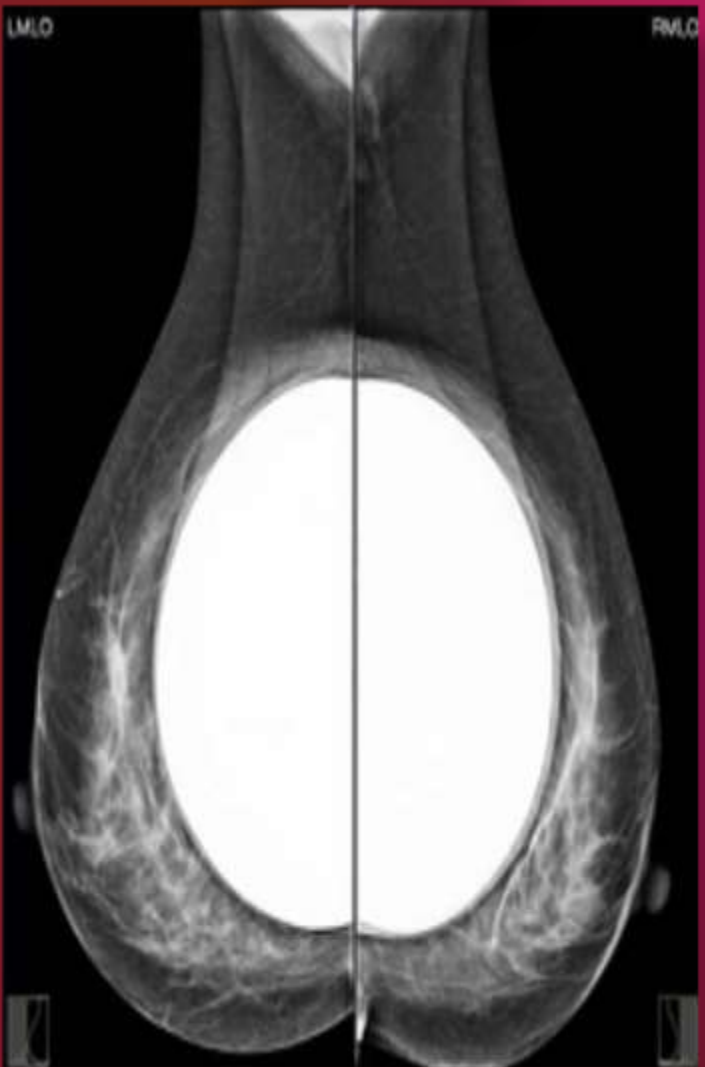C. Tejido fibroglandular  
D. Pezón  
E. Piel.

# TIPOS DE PRÓTESIS

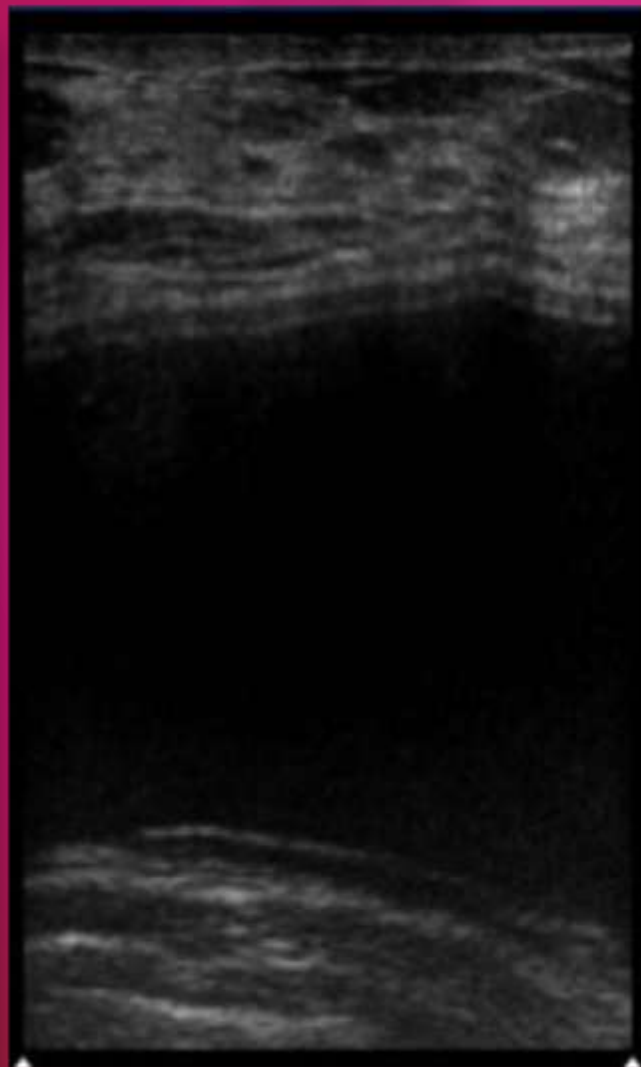


## Prótesis de silicona con luz única

Mamografía



Ecografía



RMN

**T2 sagital**                      **T1 sagital**

Secuencias de «silicona blanca»: supresión grasa + saturación de la señal del agua.

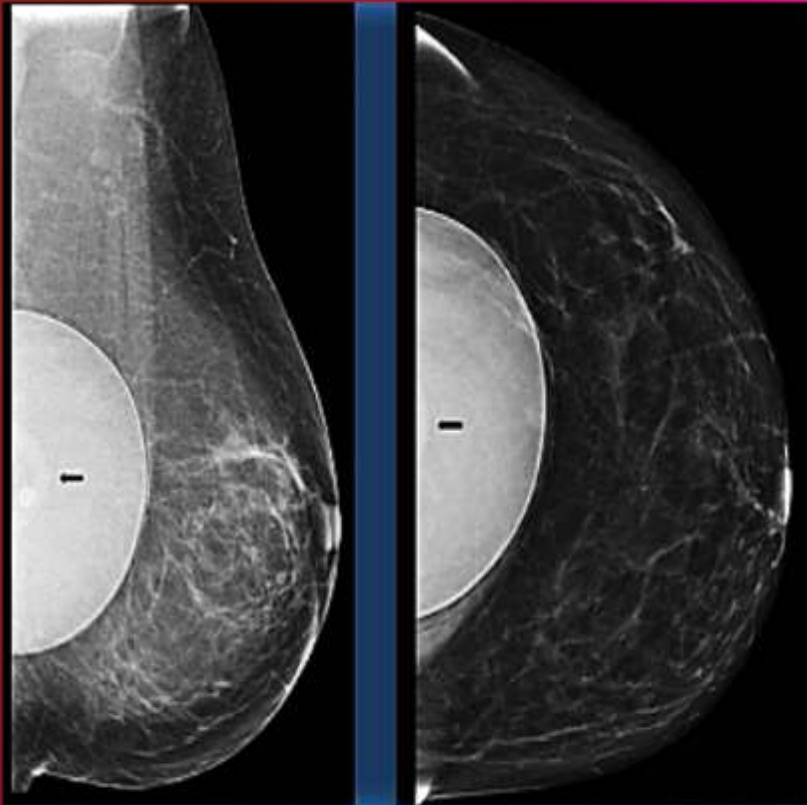
Secuencias de «silicona negra»: supresión grasa + saturación de la señal de la silicona.

# TIPOS DE PRÓTESIS

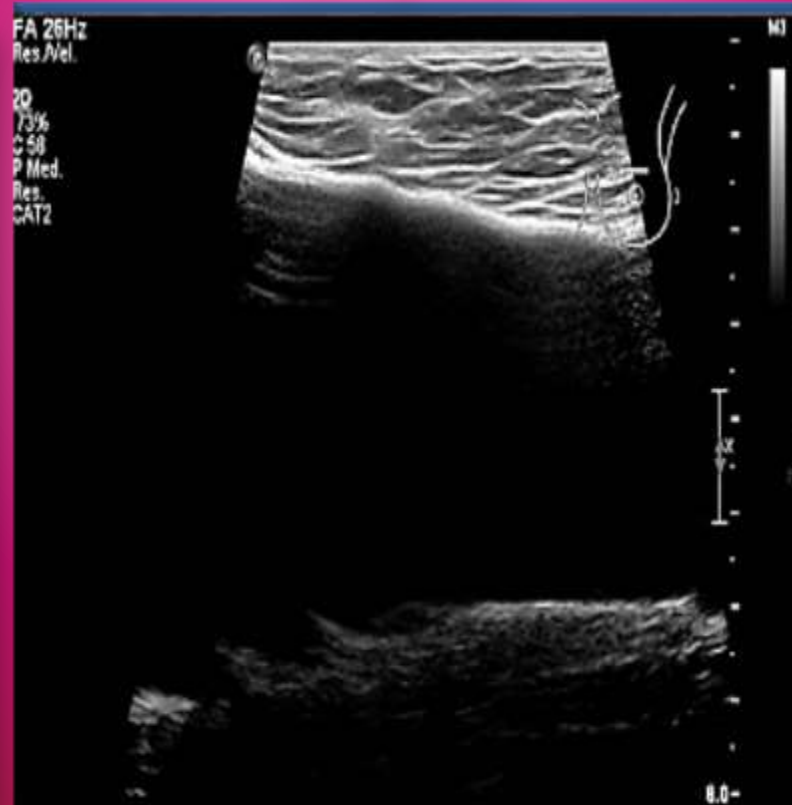

## Prótesis salinas.

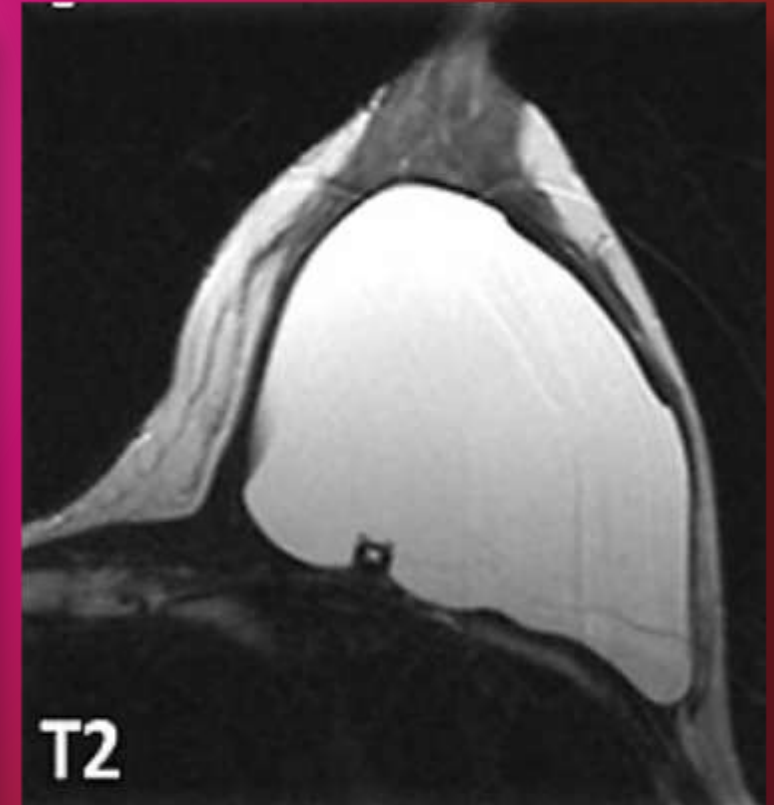
Mamografía



Ecografía



RMN

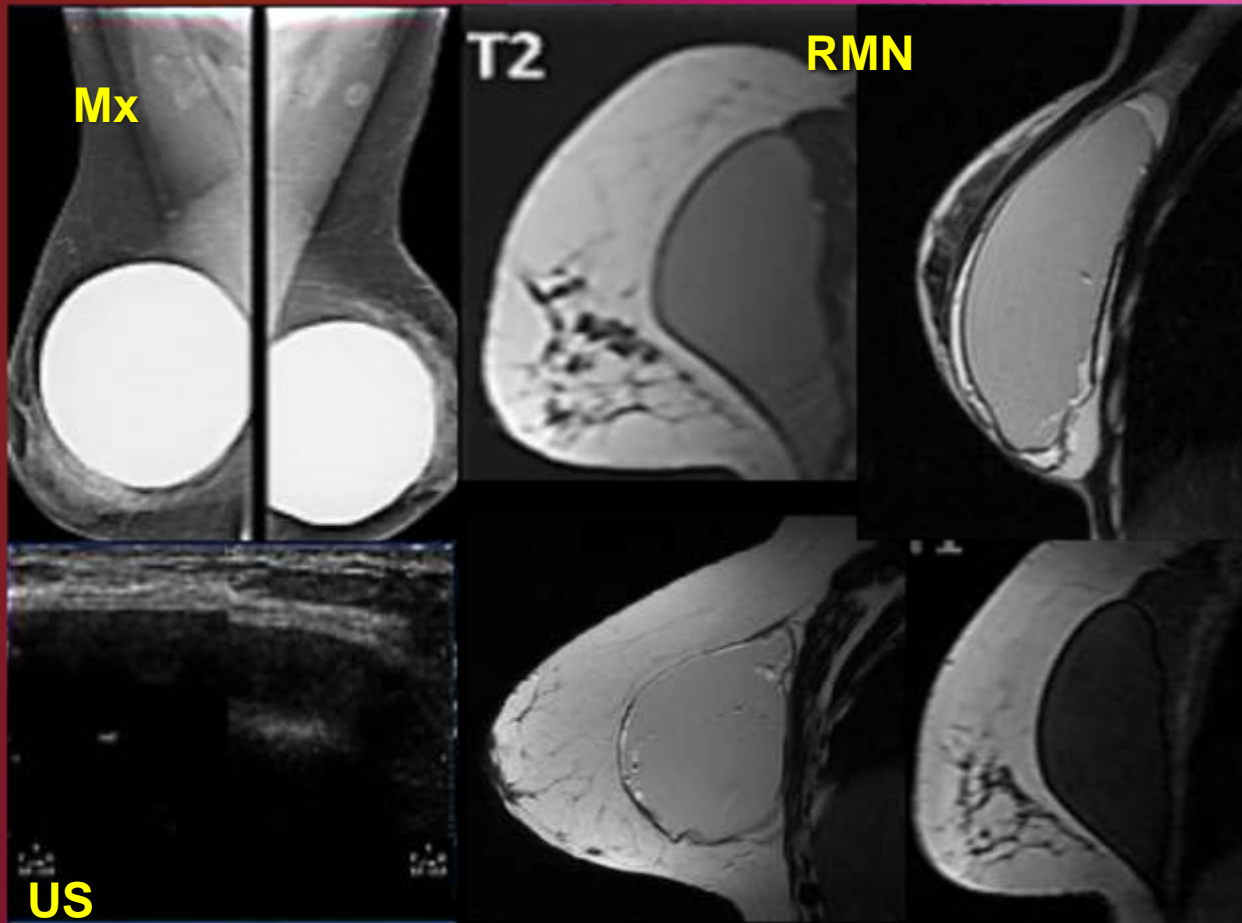


# LOCALIZACIÓN DE LA PRÓTESIS.



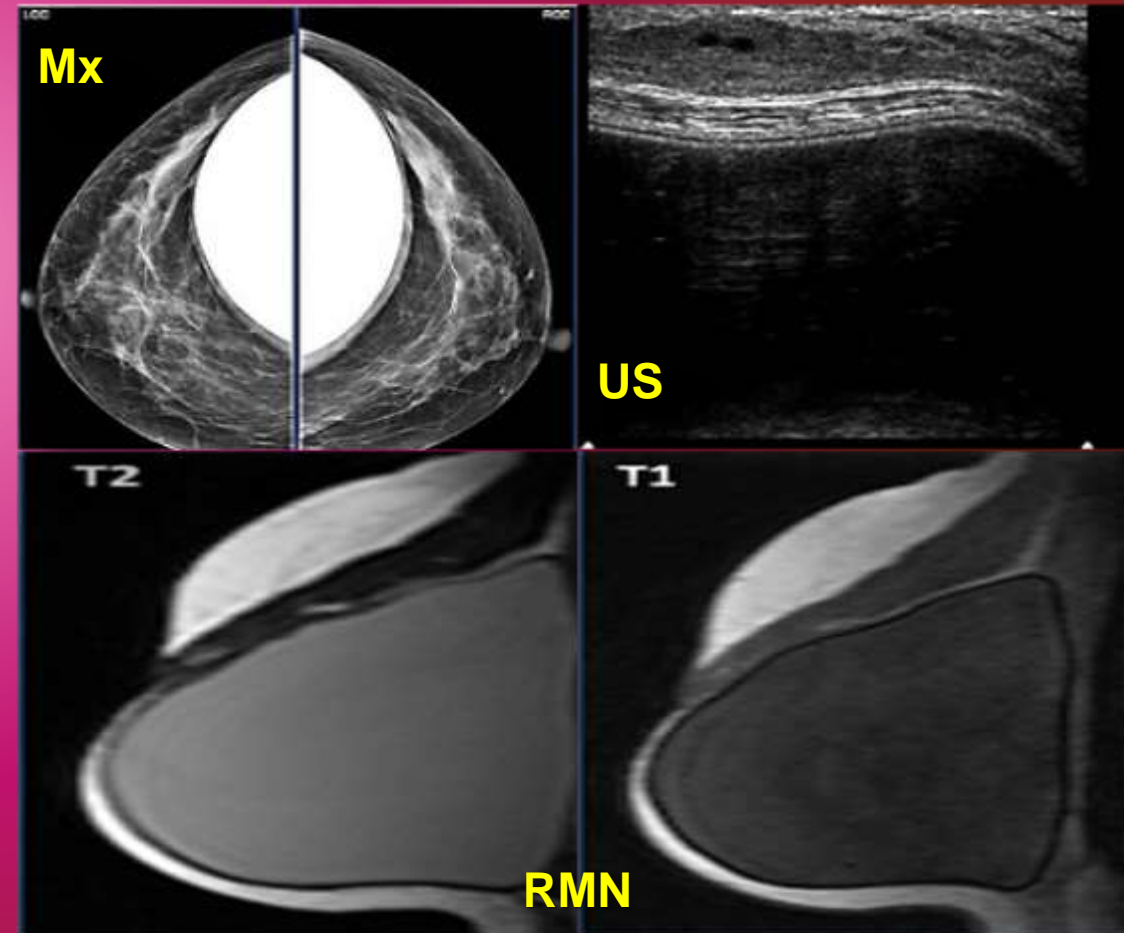
- **Posicionamiento retroglándular:**

Profundo al tejido glandular, delante del músculo pectoral mayor.



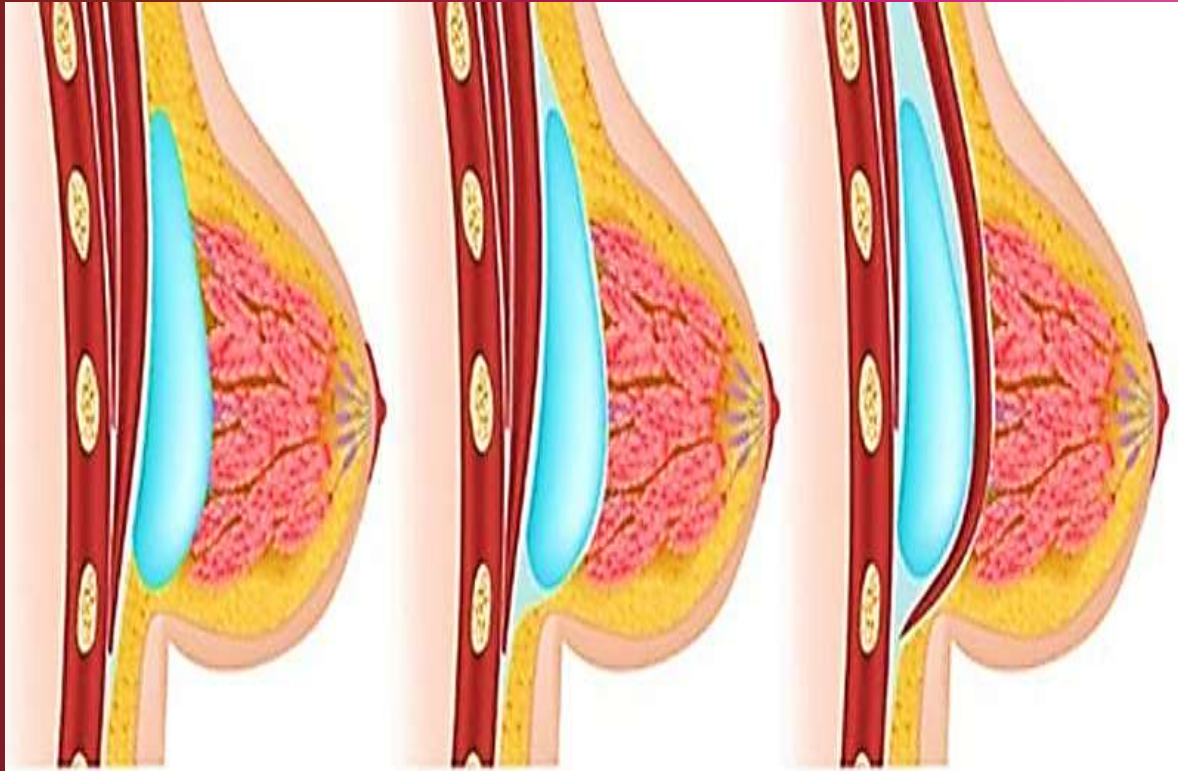
- **Posicionamiento retropectoral:**

Profundo al músculo pectoral mayor





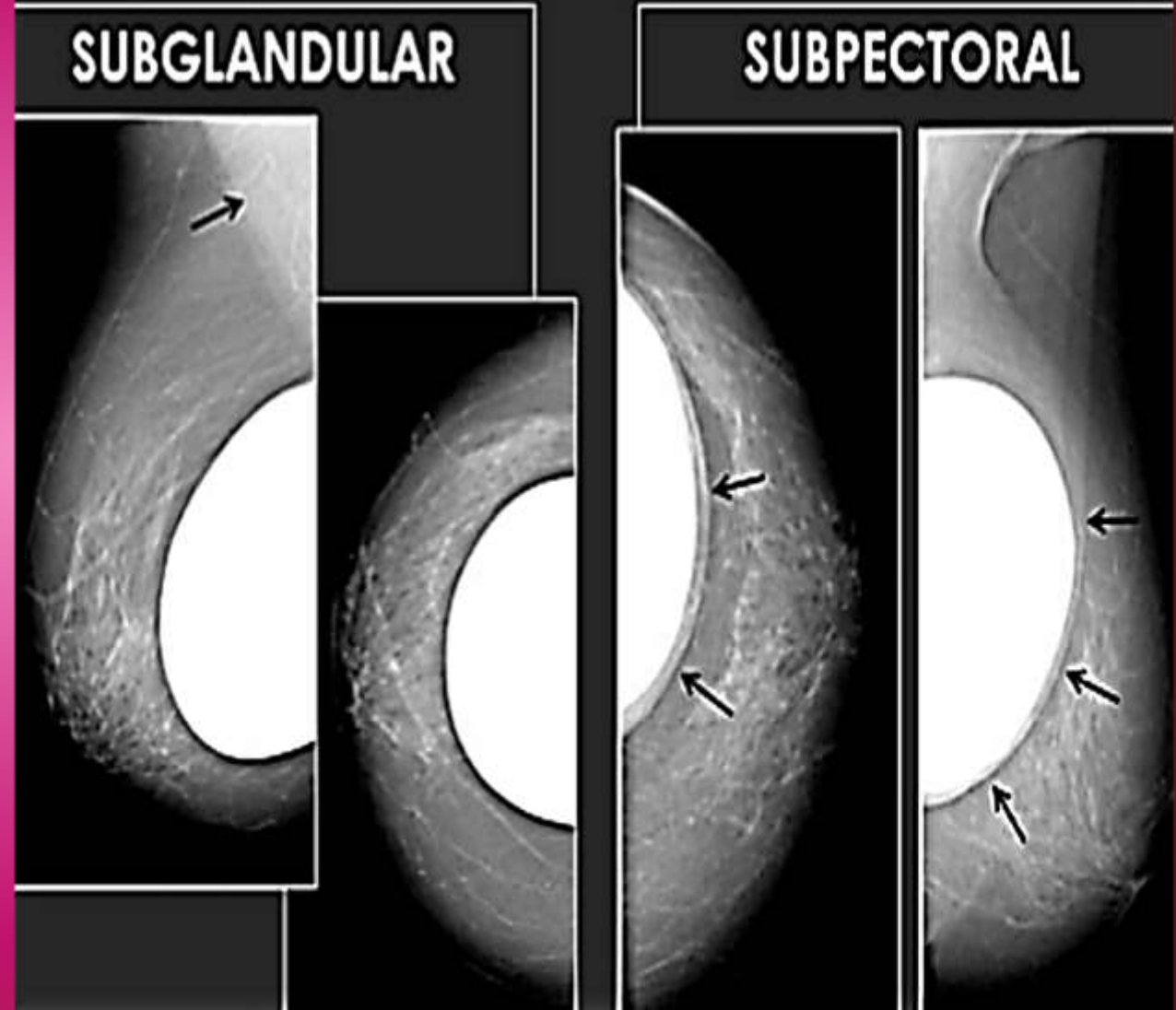
# Técnica quirúrgica



Subglandular

Subfascia

Submuscular



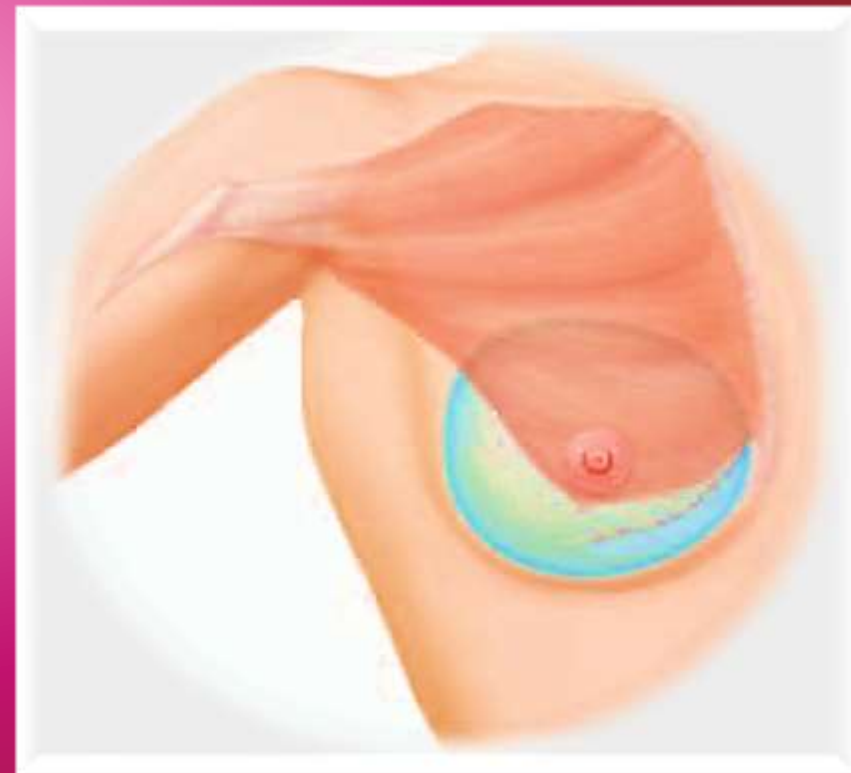
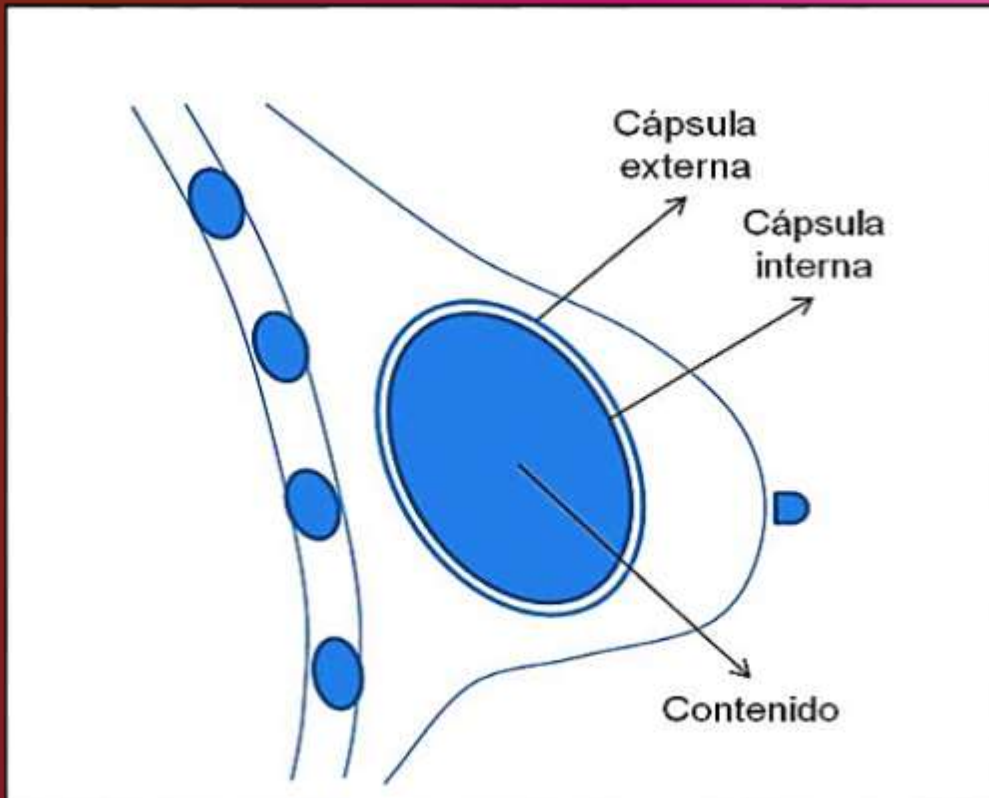
Mamografía





# APARIENCIA NORMAL DE LAS MAMAS CON PRÓTESIS

- **Cápsula externa:** Banda fibrosa que se genera por el propio organismo en la superficie la prótesis, como reacción al cuerpo extraño que supone el implante.
- **Cápsula interna:** La propia cápsula de la prótesis.
- **Contenido:** Material del interior de la prótesis, que suele ser gel de silicona.

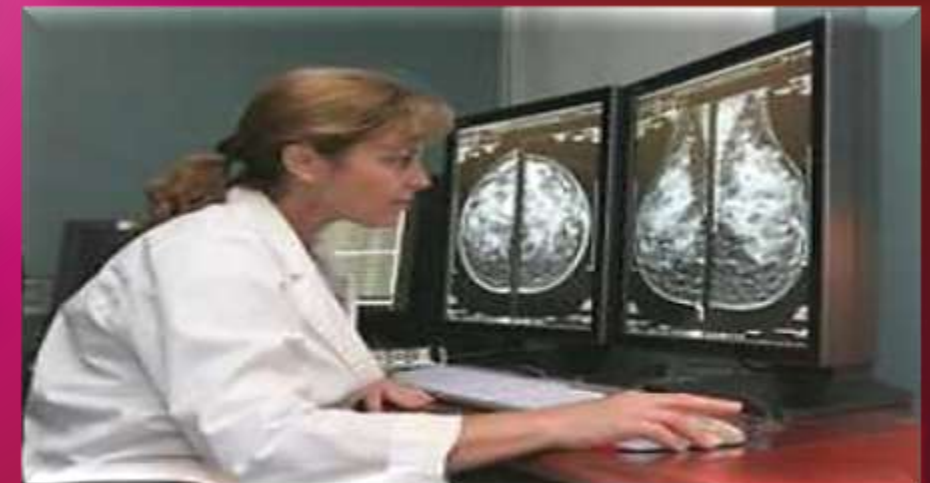
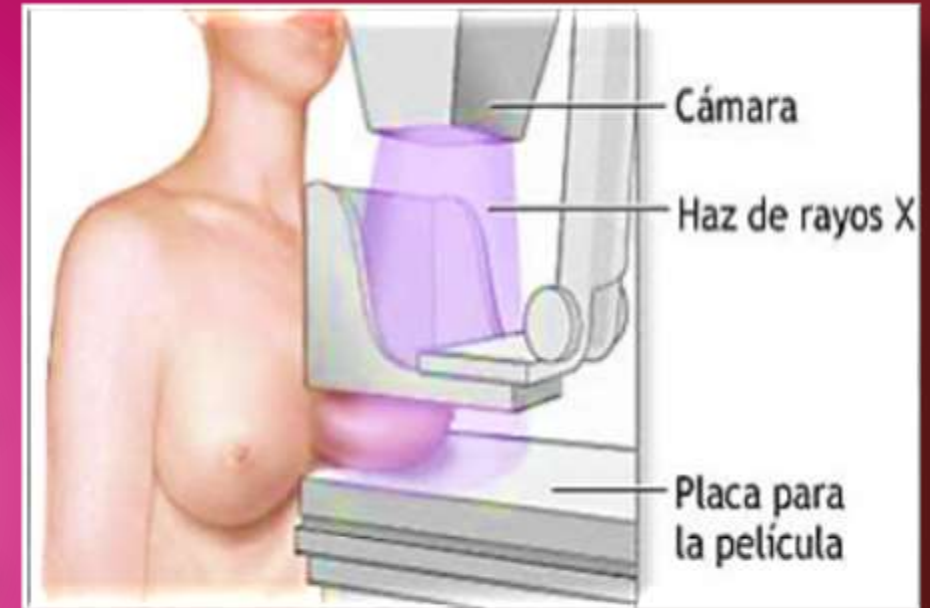
# MÉTODOS DE IMAGEN

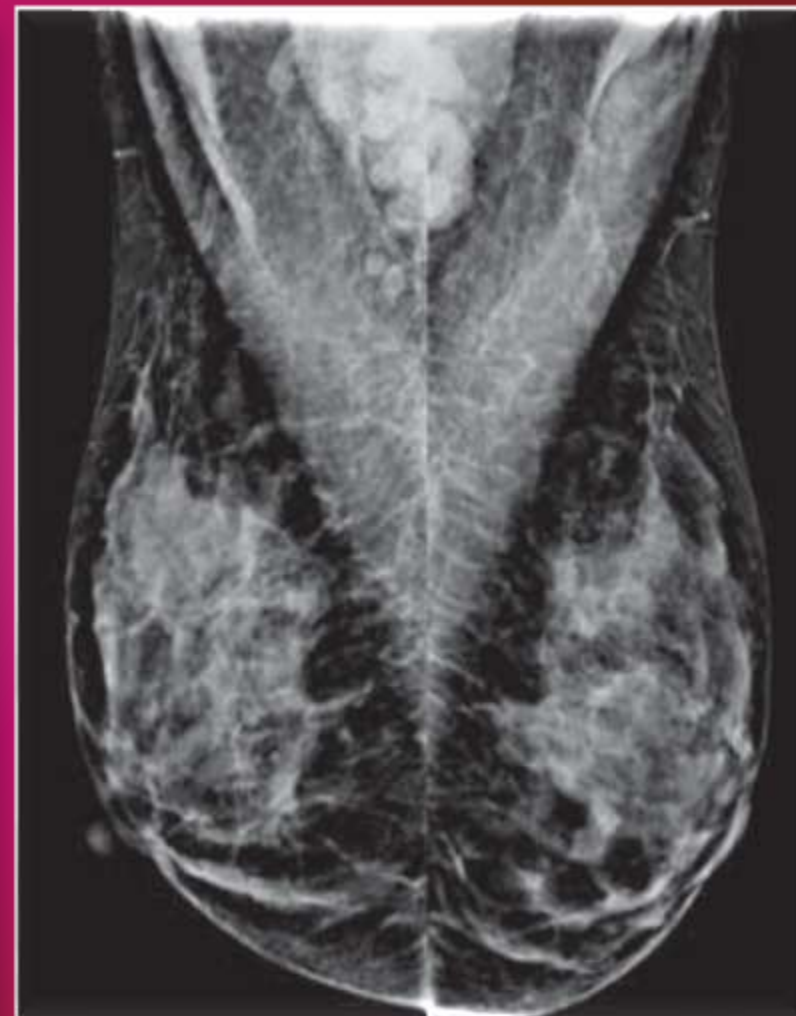
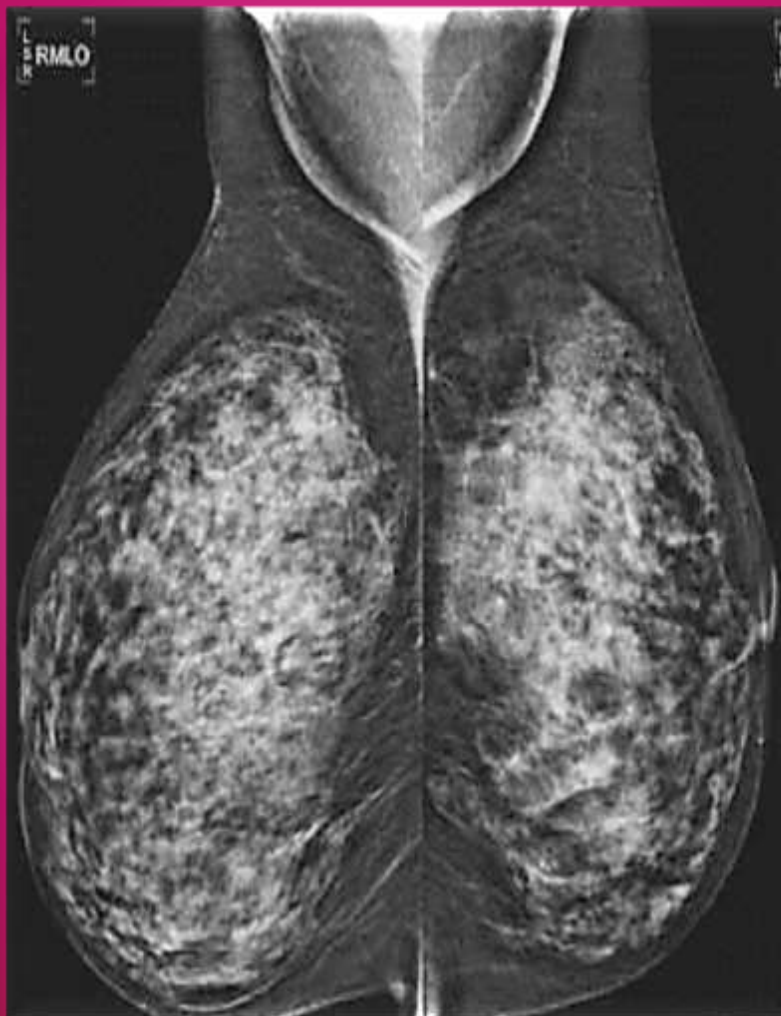
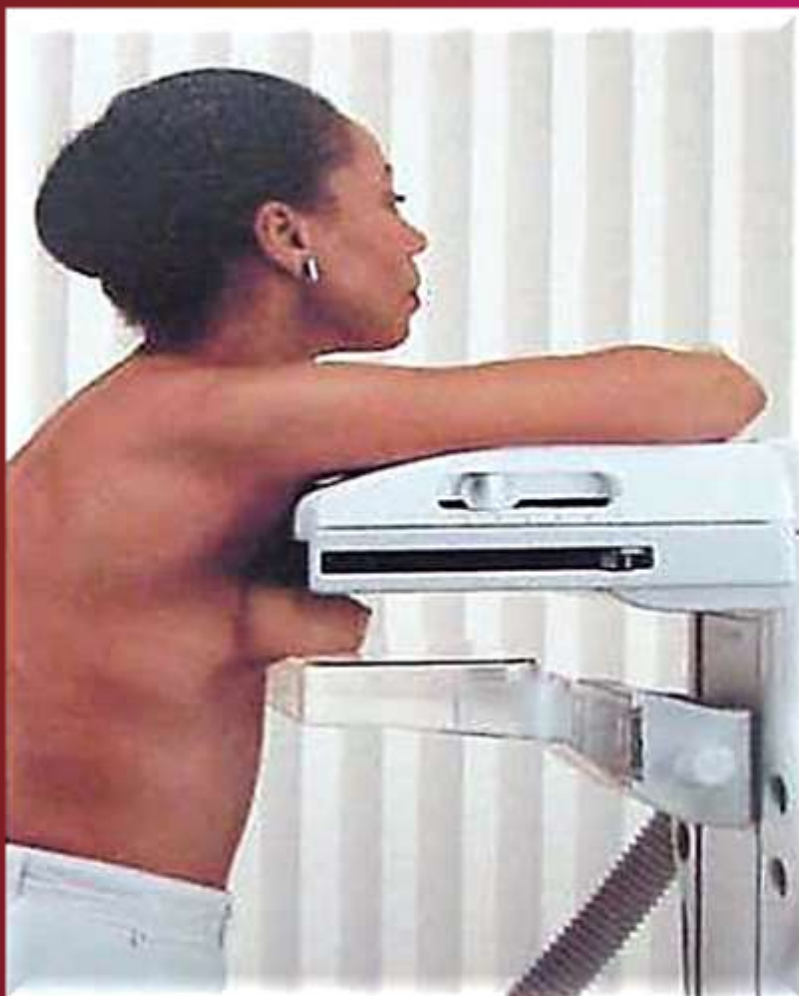## Mamografía/Mastografía

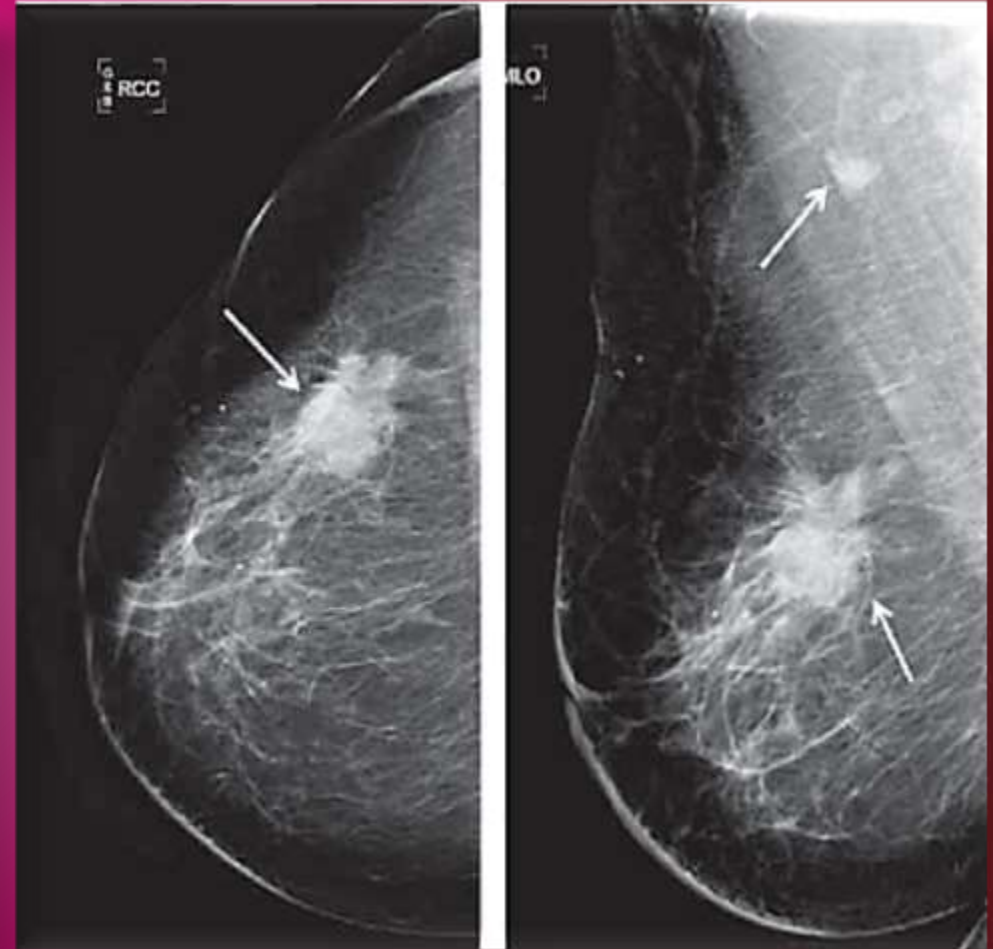
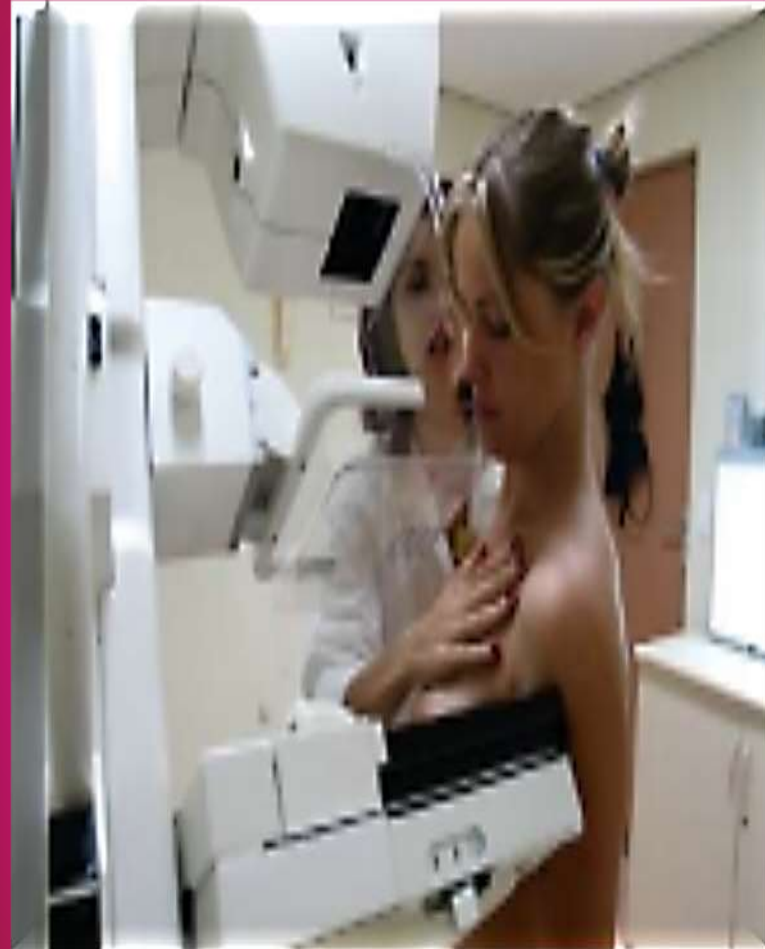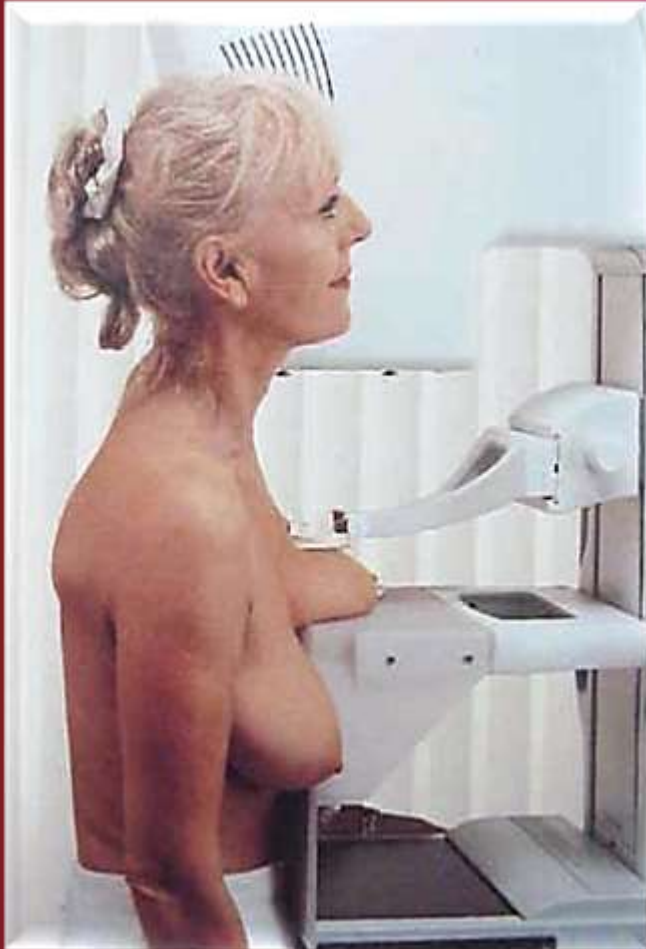- Método de imagen que se realiza utilizando un equipo de rayos X destinado exclusivamente a estos estudios.
- Puede ser de tamizaje y se realiza en mujeres asintomáticas a partir de los cuarenta años de edad, sin antecedentes de enfermedad mamaria.
- Se indica internacionalmente en la población general para la detección temprana del **cáncer mamario**.
- De gran utilidad en la mama densa y en la caracterización de las microcalcificaciones difíciles de ver en otros estudios y que pueden ser la manifestación más temprana del cáncer mamario; **también es de gran utilidad en pacientes con prótesis**.
- **Su principal desventaja es la densidad del implante que dificulta la visualización de los tejidos y enmascara lesiones, así como el volumen de estos que dificulta la realización del estudio por riesgo de ruptura**



# Mamografía



# Mamografía



Tumoración palpable en el cuadrante superoexterno; se corrobora la **masa tumoral** espiculada (flechas), con ganglios axilares homolaterales

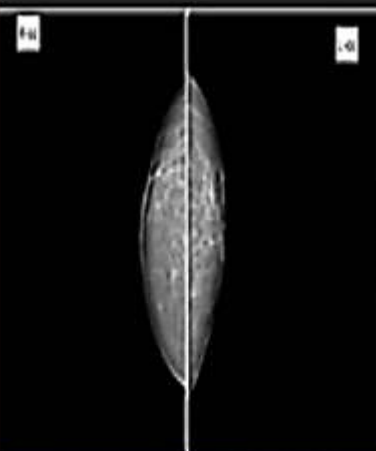
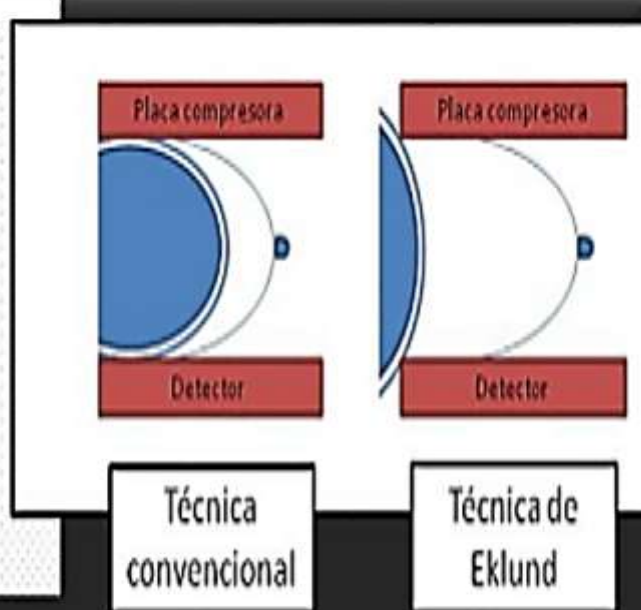


## Indicada en...

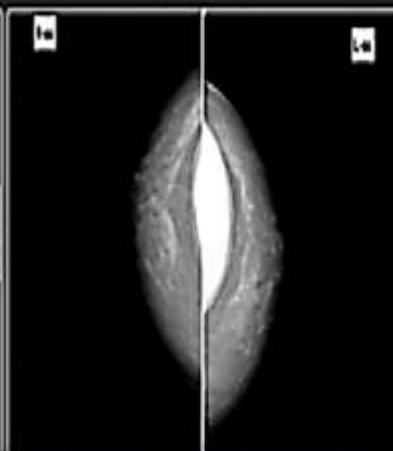
- Screening mamográfico + ECO.
  - Microcalcificaciones.
  - Nódulos/asimetrías.

## Proyecciones:

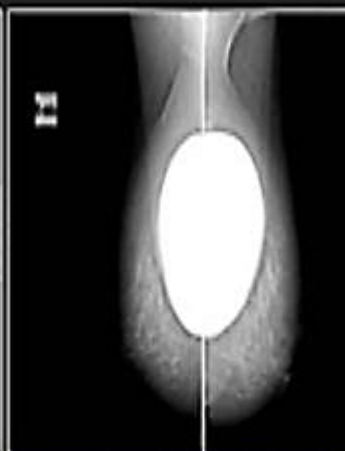
- CC.
- OBL-ML.
- Técnica de Eklund.
- Adicionales tangenciales.



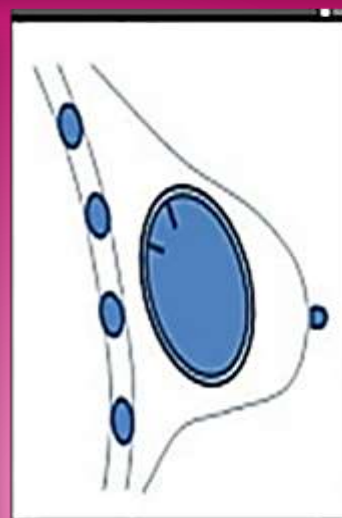
TÉCNICA DE EKLUND



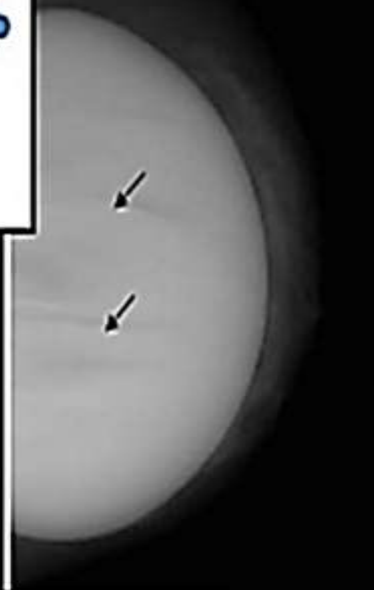PROYECCIÓN CRÁNEO-CAUDAL



PROYECCIÓN OBLICUA-ML

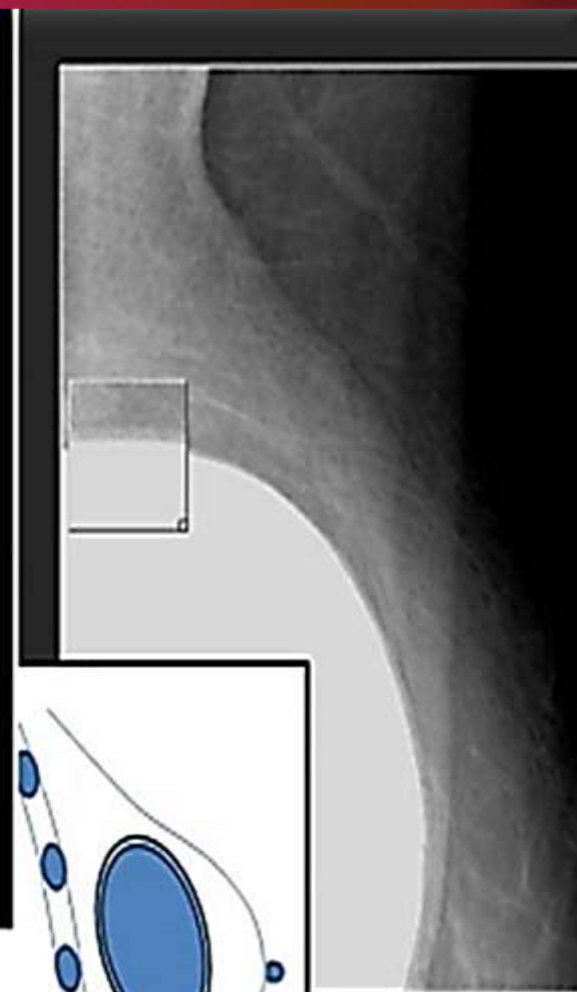


Plegues periféricos

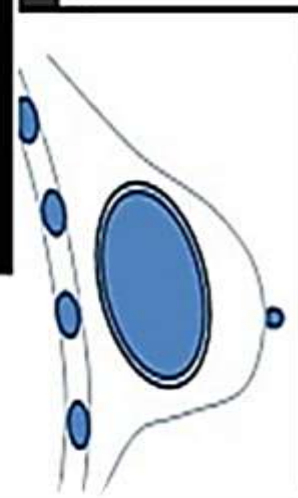


## Semiología normal:

- Semiovoidea en OBL-ML.
- Cápsula fibrosa.
- Pequeños plegues periféricos.



Cápsula fibrosa

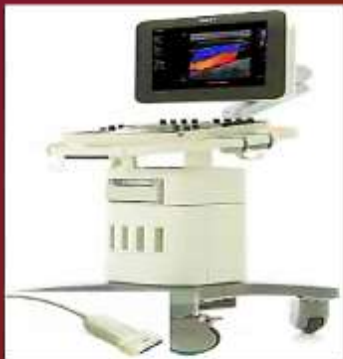

# Ultrasonido

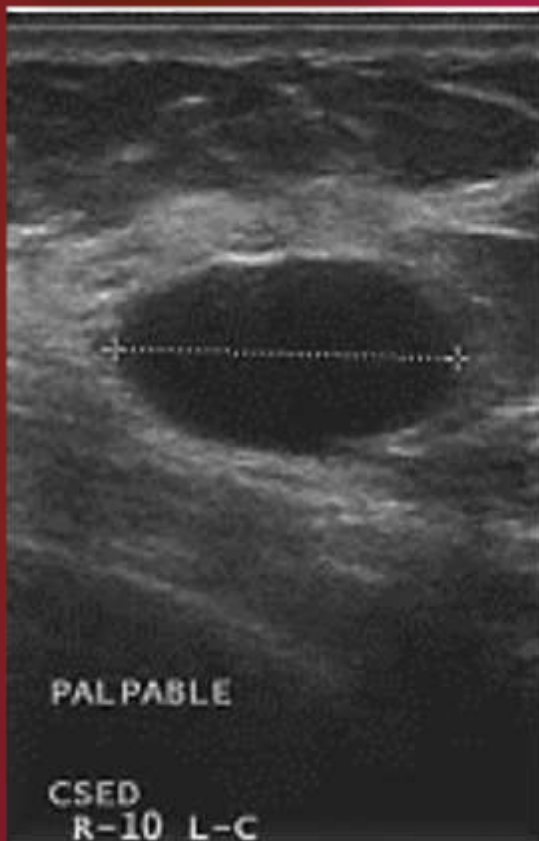

- Conocido también como ecografía o sonografía.
- Modalidad de imagen más importante para el estudio de la mama después de la mamografía.
- Método rápido, accesible, no utiliza radiación ionizante.
- Indicado en mujeres menores de 30 años, embarazo o en período de lactancia.
- En los estudios mamarios se requiere de transductores de 7.5 MHz o más y de tipo lineal.
- Permite el estudio del parénquima mamario normal y diferenciar masas quísticas de sólidas, caracterizar masas palpables indeterminadas en la mastografía, tejido asimétrico y particularmente estudiar distorsiones de la arquitectura tisular.
- Complemento indispensable en la mama densa, donde disminuye la sensibilidad radiográfica.
- Superior a la mamografía para identificar multifocalidad o multicentricidad de una **tumoración maligna** y permite la medición precisa de una masa.
- Juega un papel importante en la toma de biopsias y para localizar lesiones sólo son visibles por este método.
- **Entre sus desventajas está la atenuación del haz ultrasonográfico, impidiendo evaluar correctamente la pared posterior del implante y el tejido posterior a ésta.**

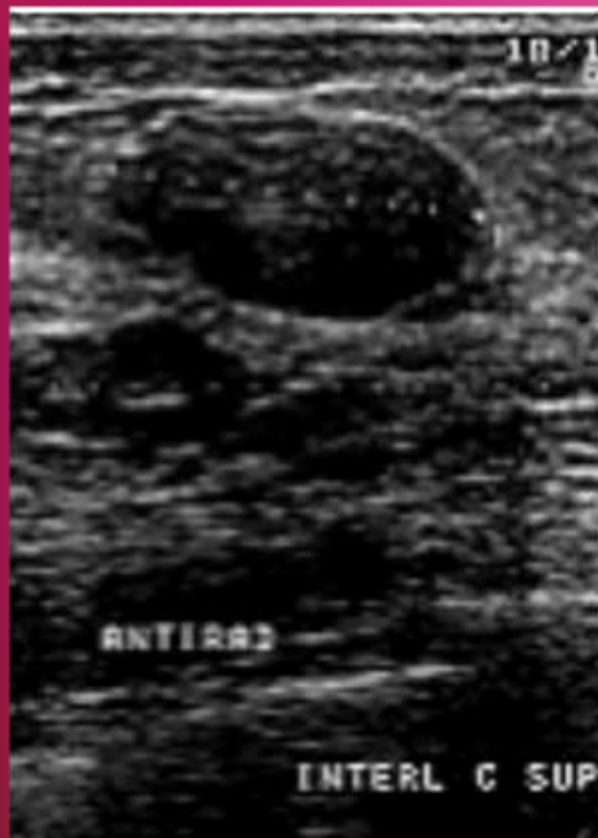



# Ultrasonido



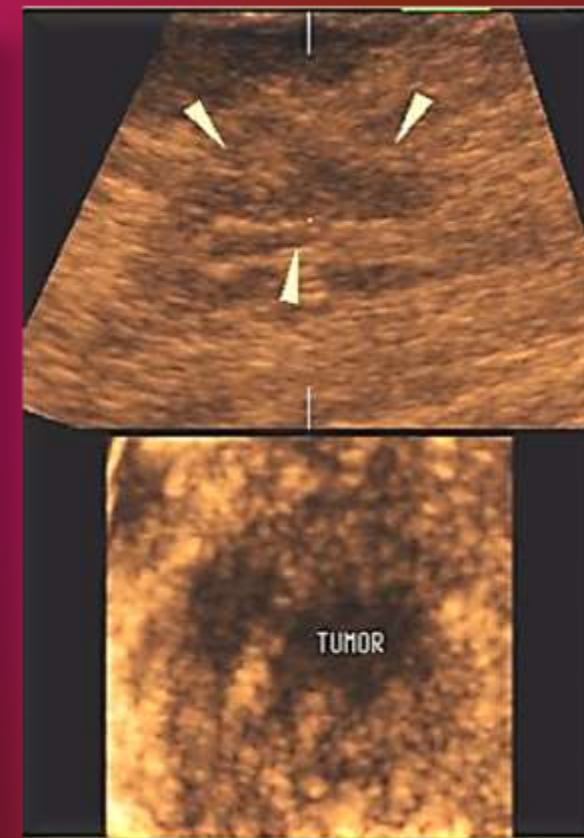
Masa anecoica en cuadrante superoexterno, en relación a quiste simple



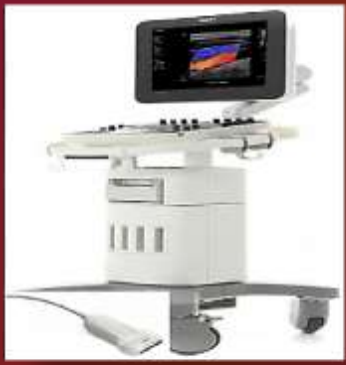Tumoraciones de características benignas, hipoeicoica, sólida. Diagnóstico: fibroadenomas



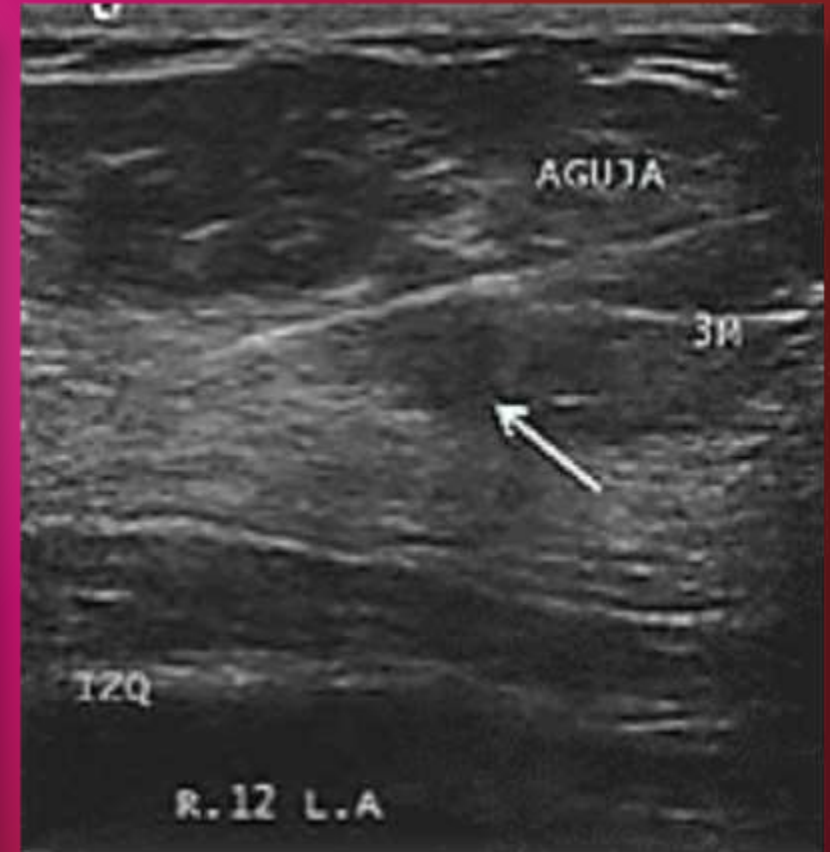
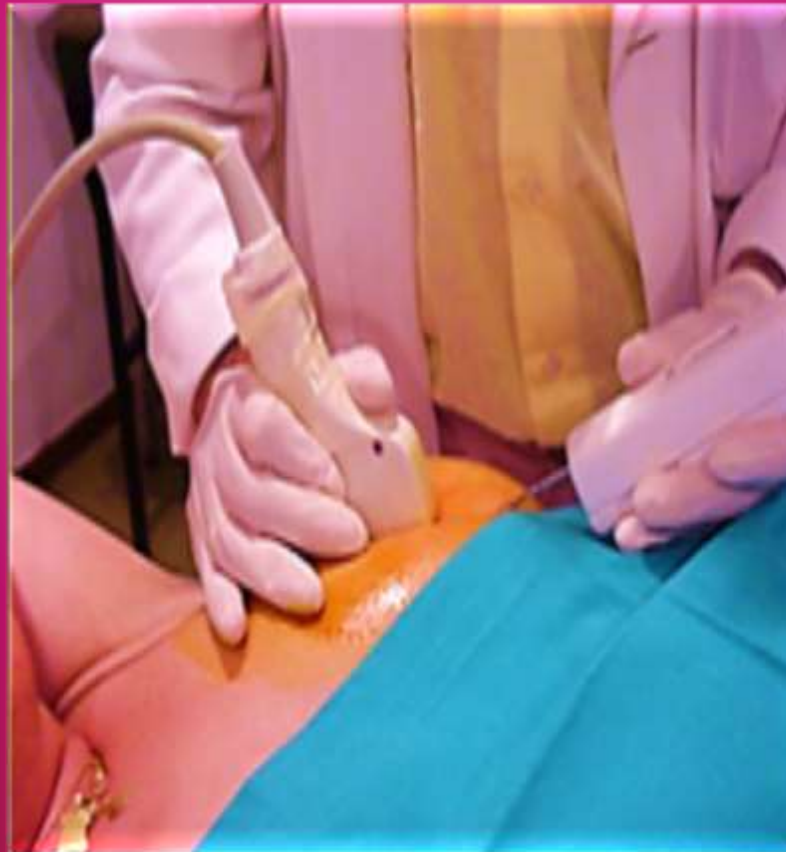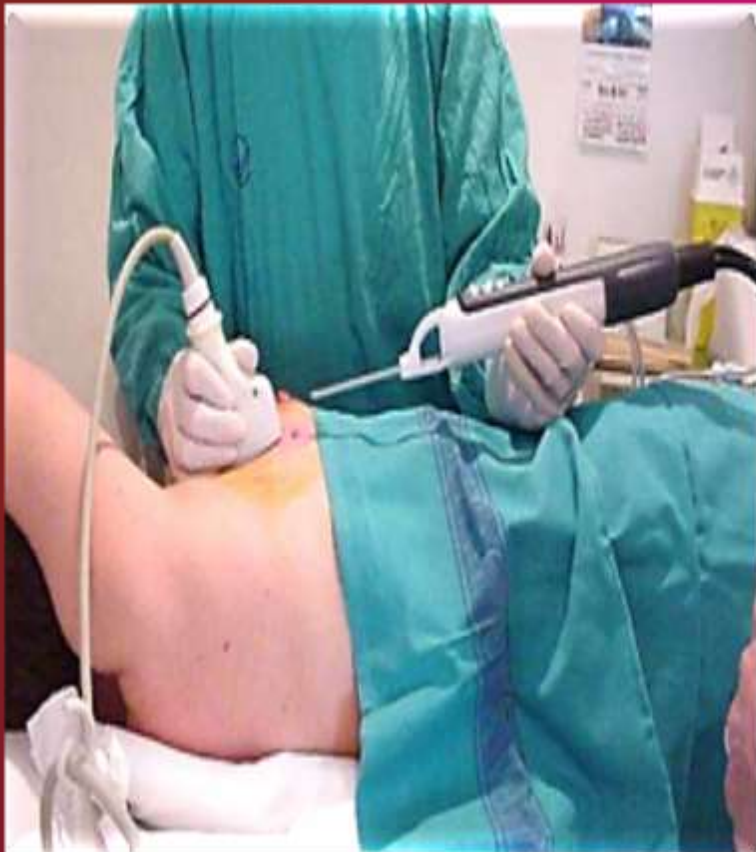Tumoración con patrón hipoeicoico, contornos irregulares



USD de mama con equipo 3d

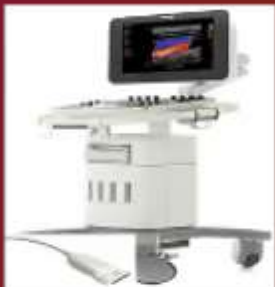

# Ultrasonido

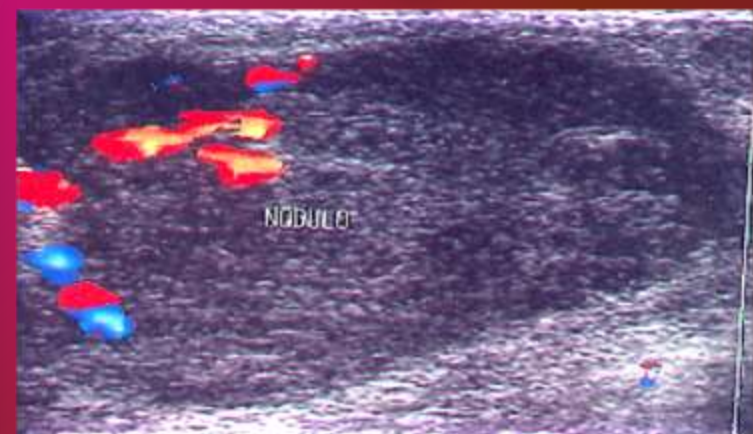
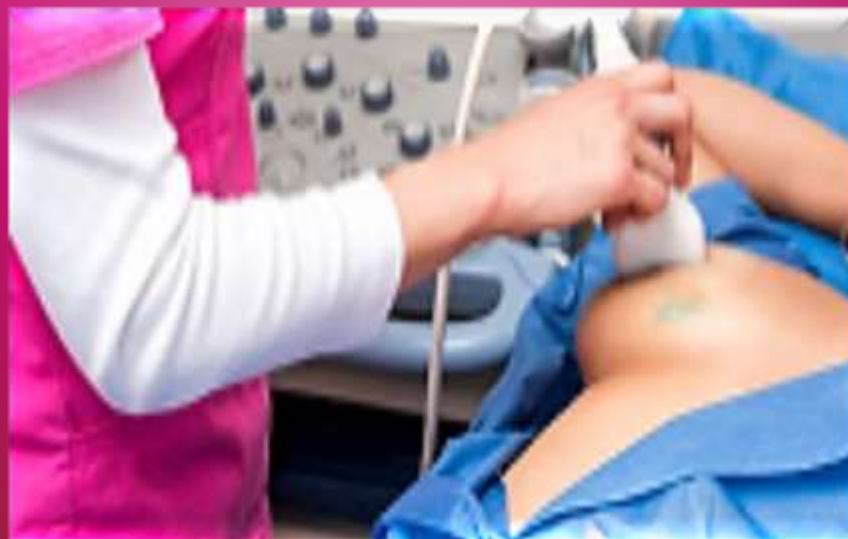
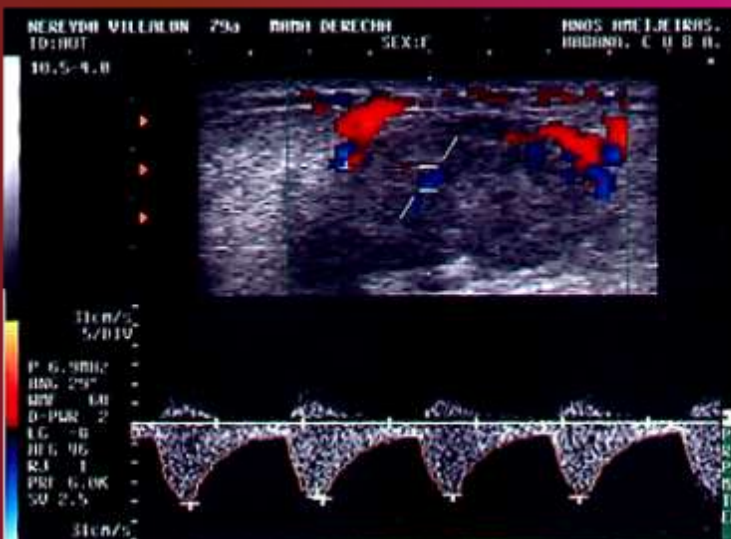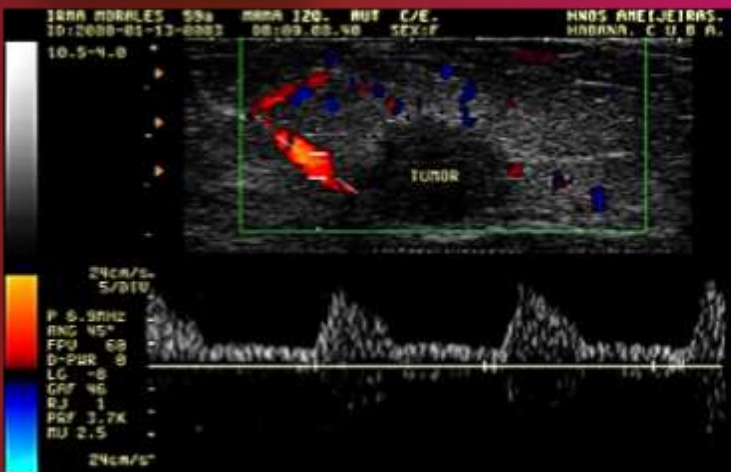


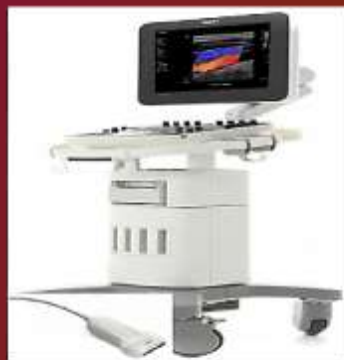BAAF guiada por USD de tumoración hipoeoica sospechosa de malignidad (flecha)





# ECOGRAFÍA DOPPLER COLOR





## Radiología normal

## Ecografía

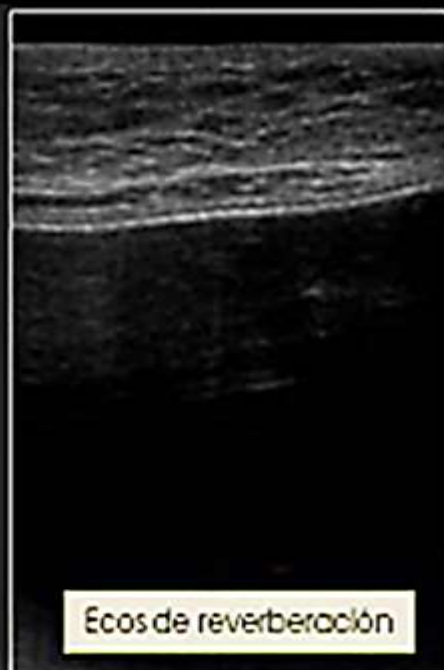
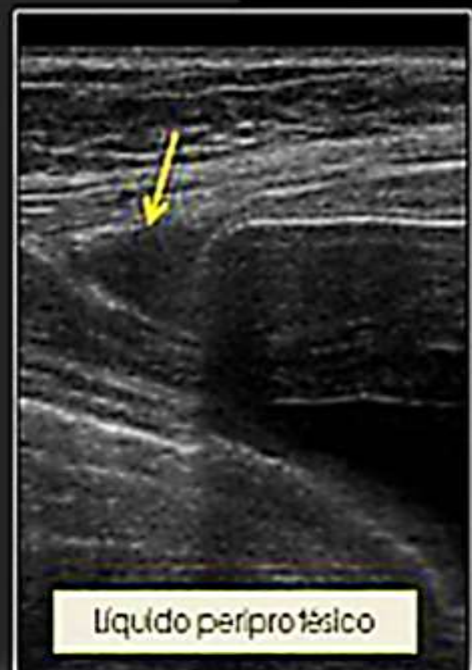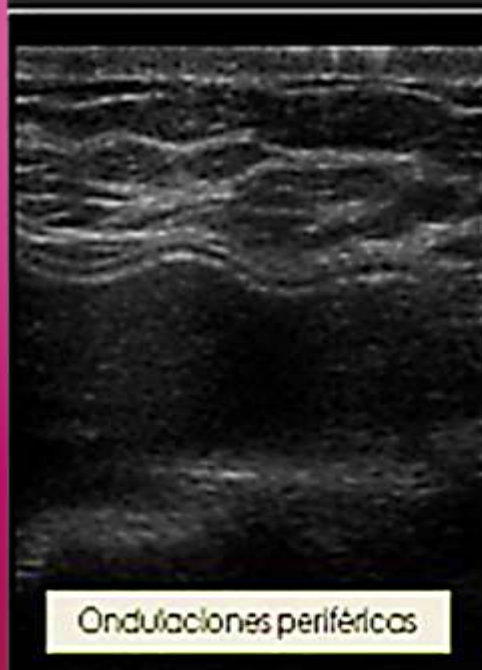


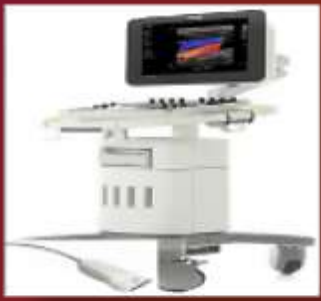### Semiología normal.

- Amugas, pliegues y lobulaciones de membrana.
- Ecos de reverberación.
- Pequeña lengüeta de líquido libre periprotésico.

### Indicada en...

- Complemento de la mamografía.
- Nódulo palpable desapercibido por mamografía.
- Evaluación de las posibles complicaciones de la prótesis.

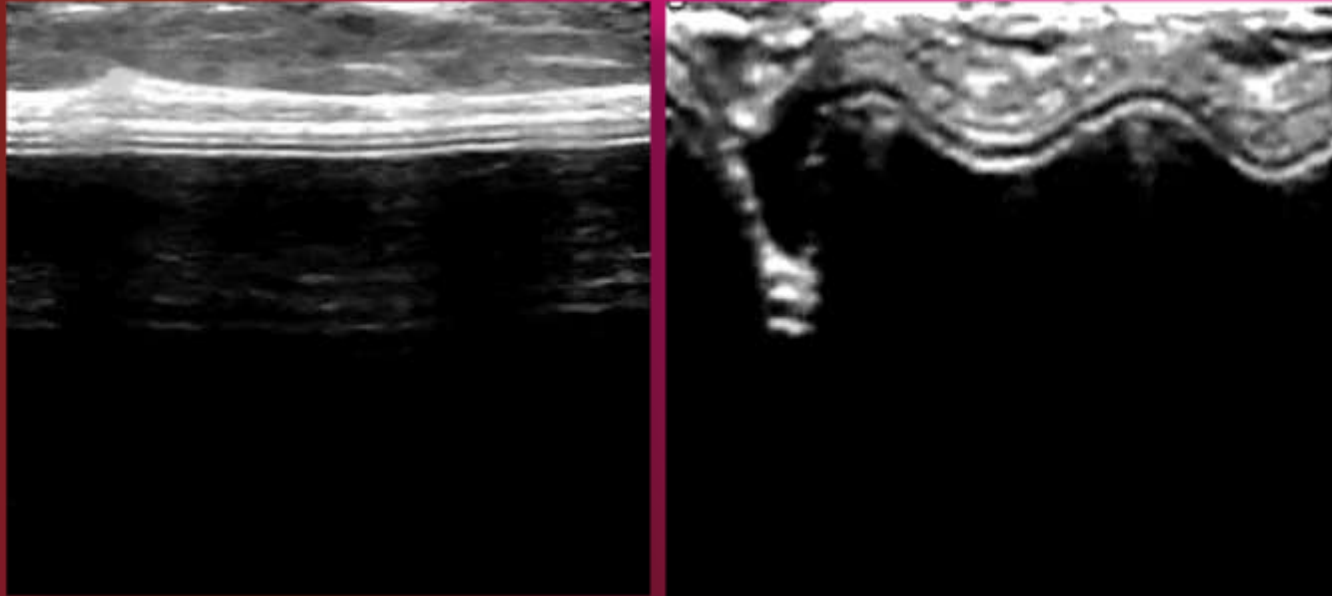




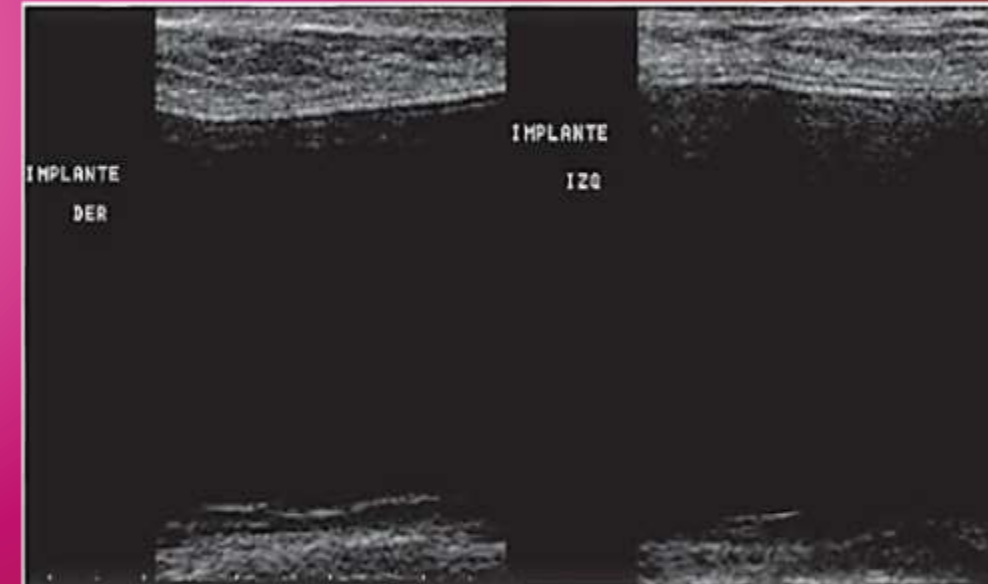# Ultrasonido



- La apariencia de un implante normal se caracteriza por tener un interior anecoico, aunque no es raro que se lleguen a encontrar artificios reverberantes en la porción anterior del implante.
- También se pueden apreciar dobleces radiales que van de la periferia hacia el interior del implante, debidos a dobleces normales de la cubierta del implante.



**USD:** Prótesis mamaria. Donde se ve su margen anterior bien definido, aspecto interno anecogénico y homogéneo.

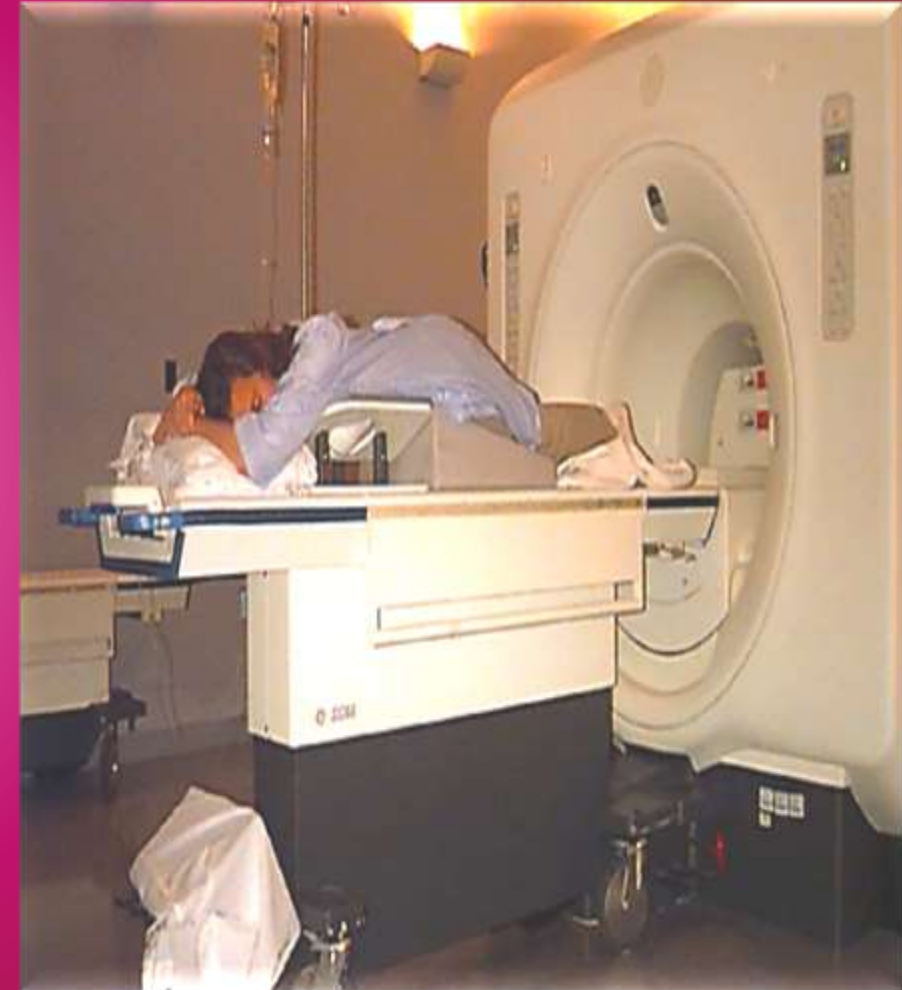

**USD de mama:** Agujeros negros **«black holes»** que sugieren integridad de los implantes.



# Resonancia magnética (RM)

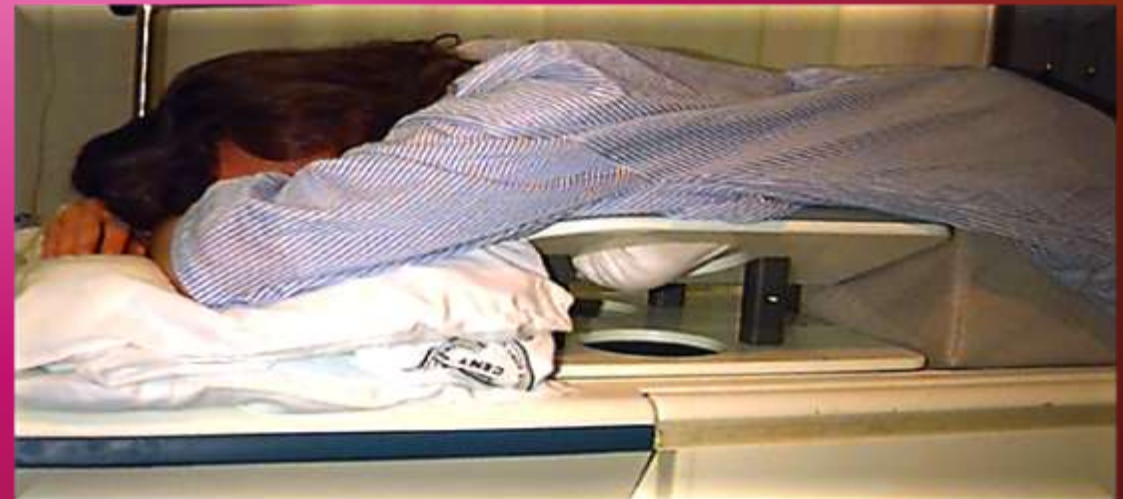- Carece de radiación al igual que la ecografía.
- Se considera un auxiliar de la mastografía y el ultrasonido, pero no un sustituto en el estudio de la patología mamaria, por no detectar microcalcificaciones.
- Es un excelente método para localizar silicón libre y evaluar la ruptura de implantes, y cuenta con alta sensibilidad y especificidad.
- Es un estudio morfológico y dinámico, ya que en estudios contrastados permite identificar la neovascularidad de **tumores malignos**
- Método de elección para evaluar las complicaciones de los implantes.
- Las principales desventajas es la su disponibilidad en el país, sus múltiples contraindicaciones formales y relativas, como evitarse en pacientes con marcapasos, clips aneurismáticos, injertos metálicos, pacientes claustrofóbicos o con obesidad mórbida





# Resonancia magnética (RM)

- Cuando los implantes están íntegros se observa una cubierta externa de silicón en implantes de lumen sencillo y una cubierta interna de alta intensidad cubierta por otra capa menor externa de menor intensidad en los de doble lumen.
- El interior del implante tiene una apariencia homogénea de alta intensidad en t2.
- En algunos casos es posible observar la presencia de pliegues radiales, los cuales son repliegues normales de la cubierta de silastic; estos pliegues pueden ser prominentes pero no se deben confundir con rupturas y generalmente se distinguen de éstas, dado que son pocos en cantidad y se extienden hacia la periferia





### Indicada en...

- Valoración del **parénquima** mamario (mismas indicaciones que sin prótesis).
- Valoración de la **prótesis.**

### Secuencias:

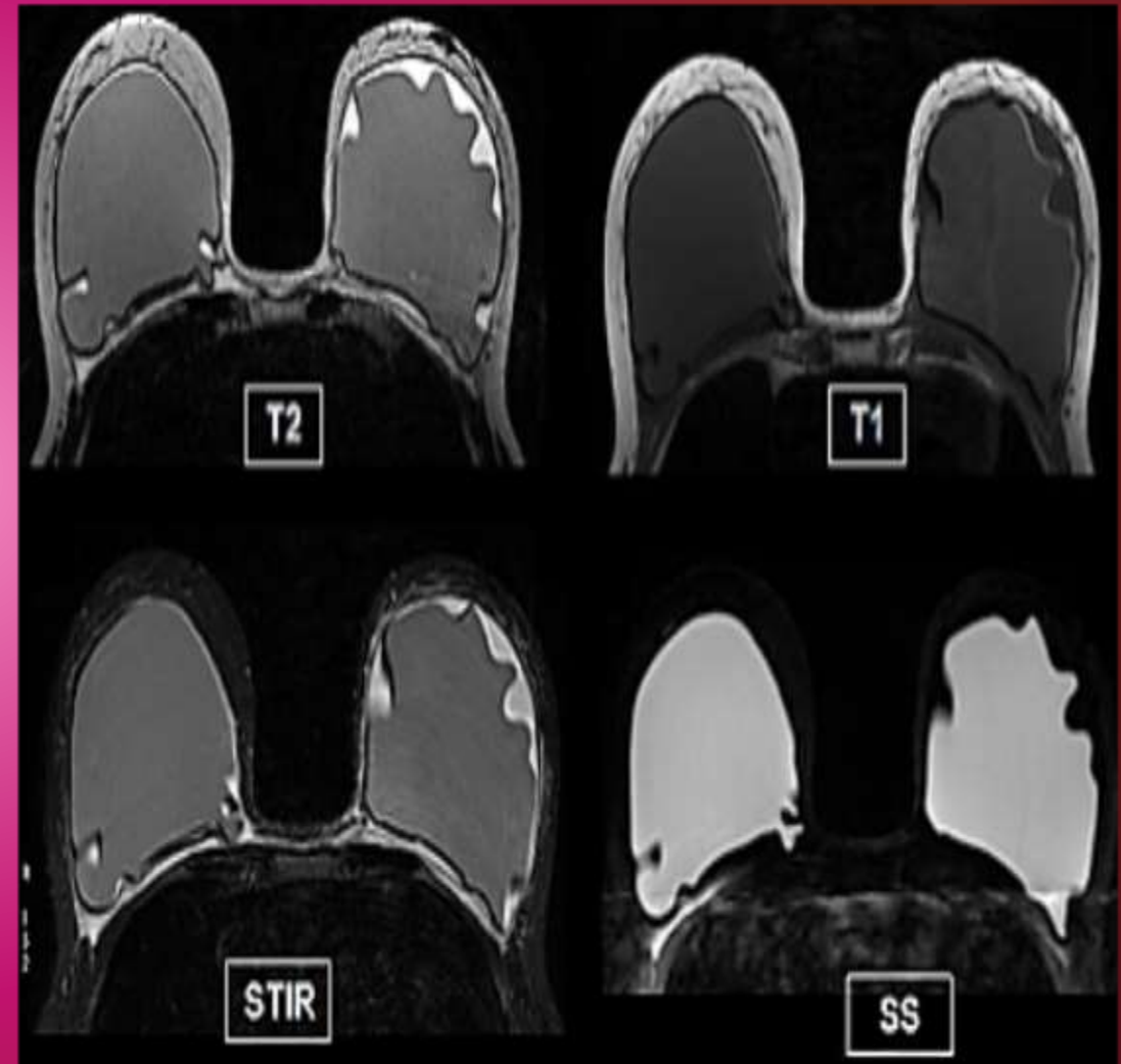
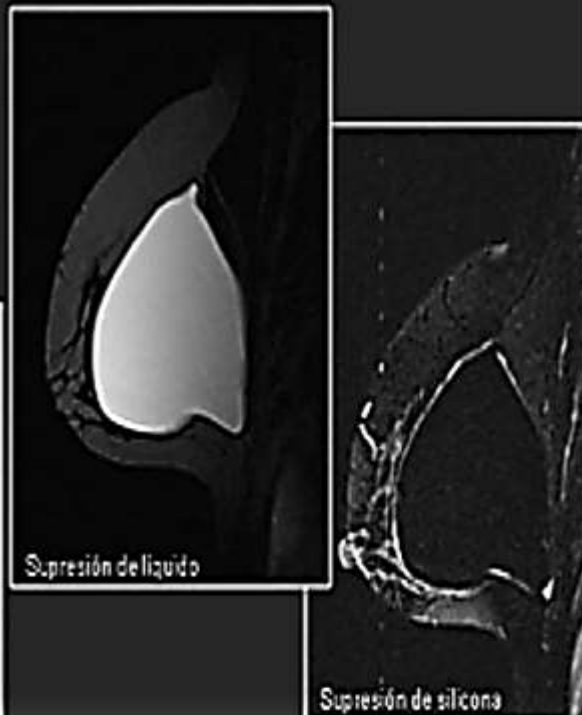
- STIR + supresión de agua.
- T2 con supresión de silicona.

### Semiología:

- Cápsula fibrosa hipointensa.
- Válvulas.
- Contenido:
  - Hiper en STIR y T2.
  - Hipo en T2 + supresión silicona.

### Secuencias normales:

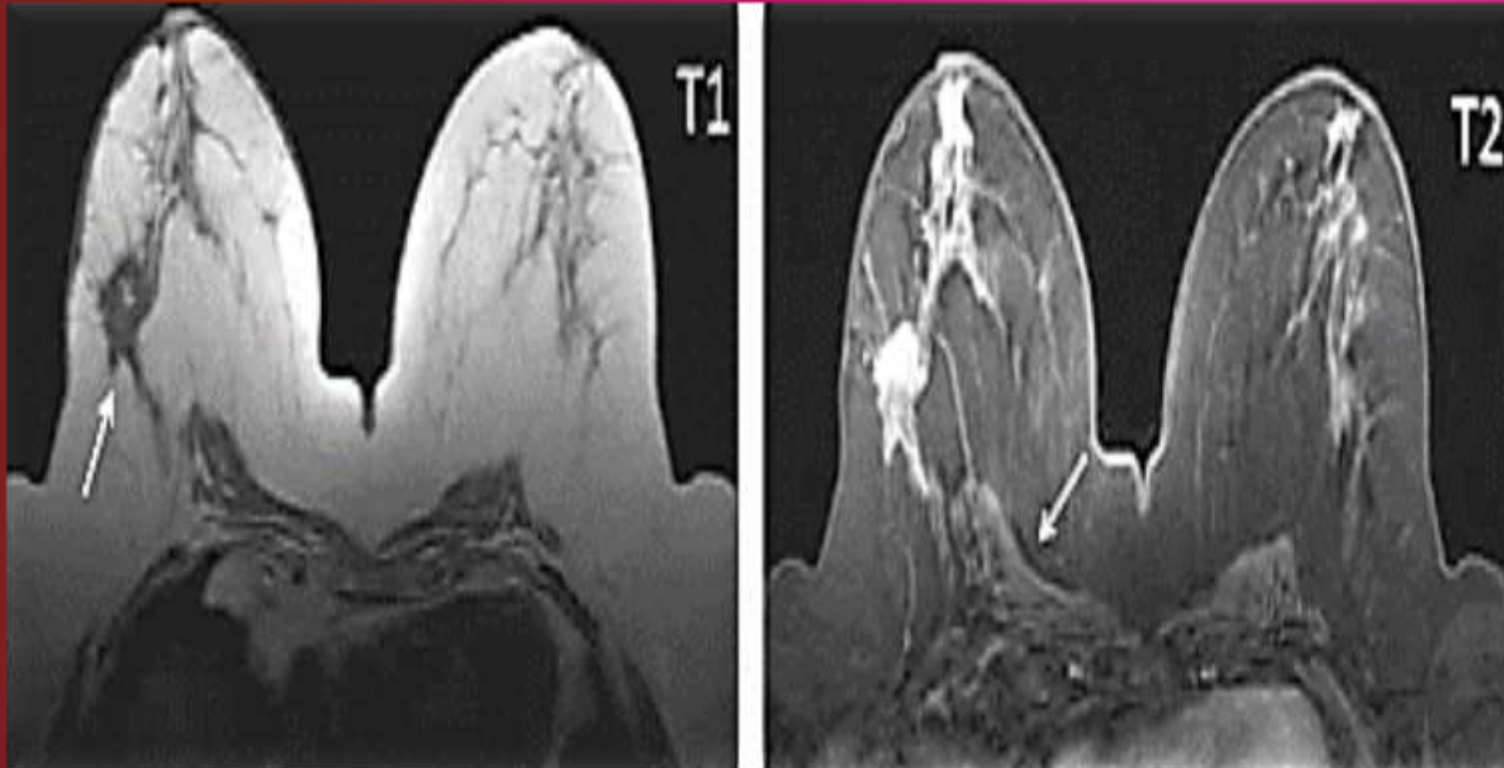
- T2 y STIR axiales.
- T1+ GAD con/sin substracción. 3D.
- Sagital T1 + GAD.



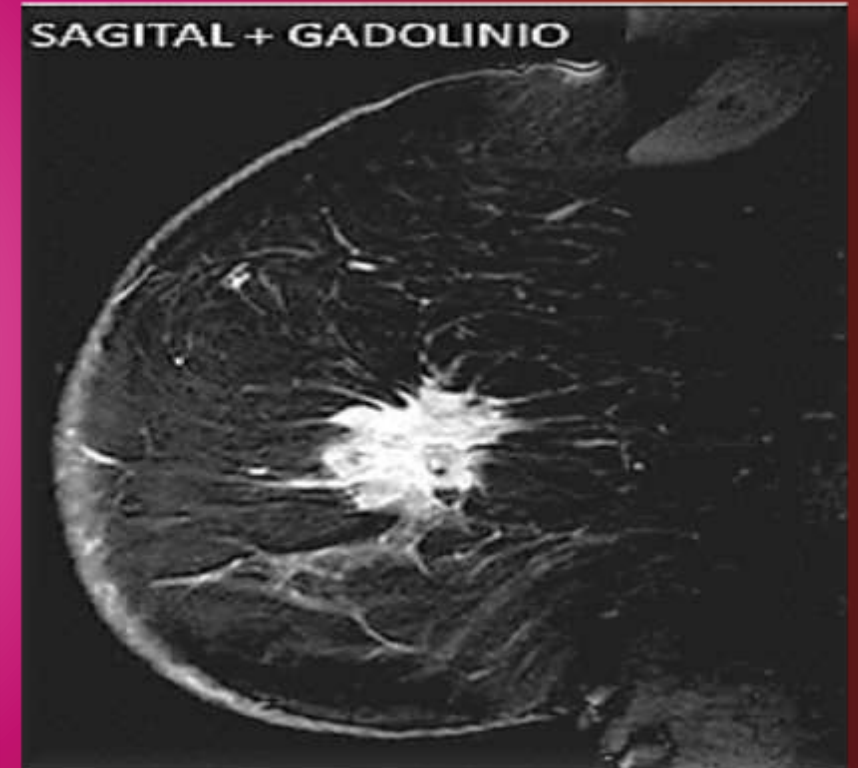Secuencias de RMN.



# Resonancia magnética (RM)



Tumoración hipointensa en secuencia T1 en el cuadrante superoexterno de contornos espiculados (flecha hacia arriba); es hiperintensa en la secuencia T2 y retrae al músculo pectoral mayor (flecha hacia abajo)

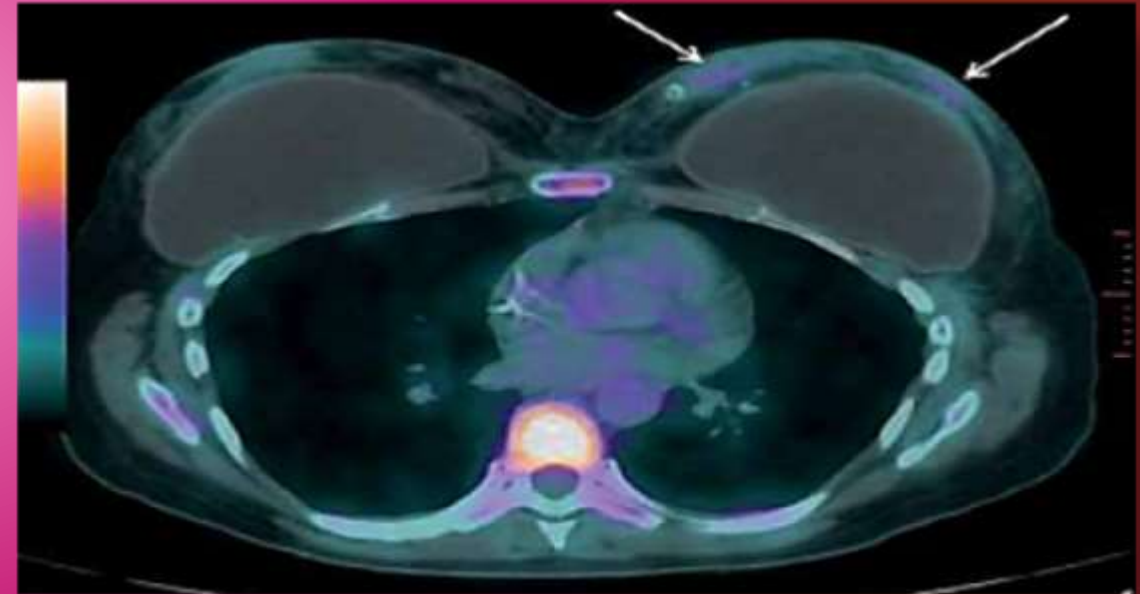
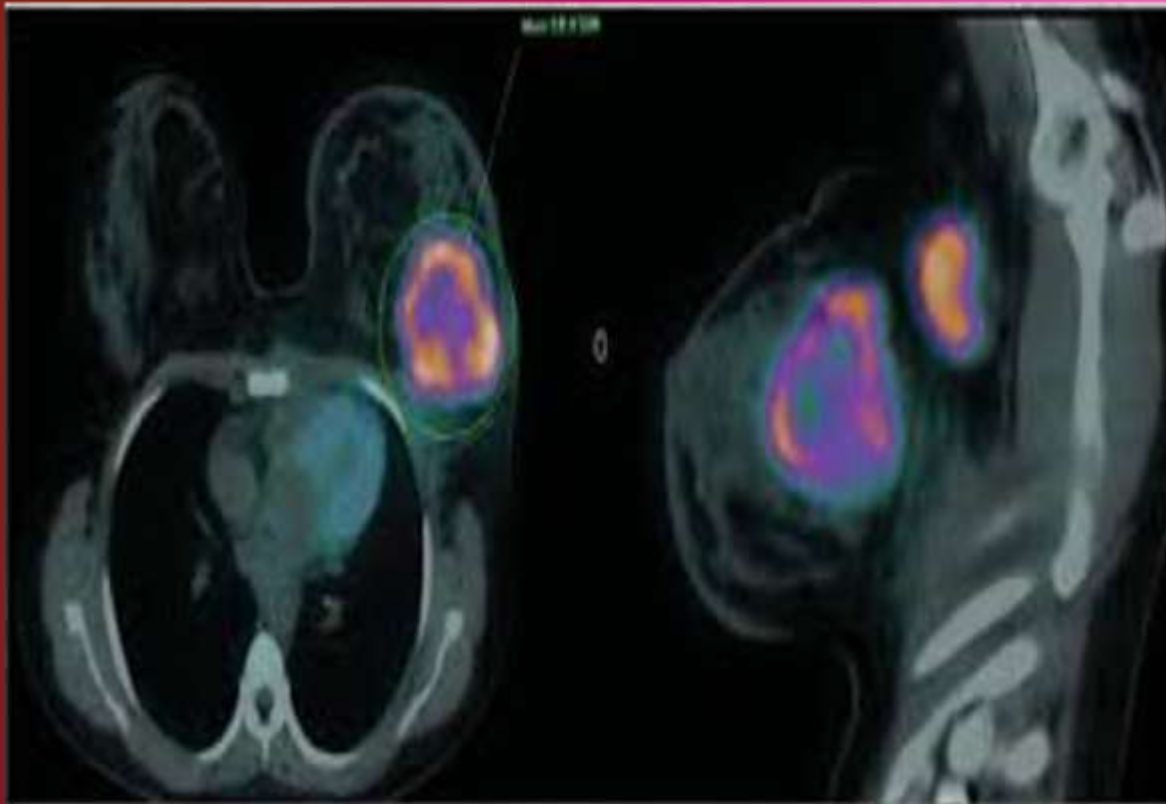


Secuencia sagital posterior a la inyección endovenosa de gadolinio que muestra la tumoración en el cuadrante superior.



# Tomografía por emisión de positrones (PET-CT)

- Estudio que se circunscribe hasta ahora a casos con malignidad y permite conocer las características del padecimiento y su avance local y a distancia.
- Es una combinación de la medicina nuclear y tomografía computada en la que se inyecta por vía intravenosa un radiofármaco, por lo general FDG (fluorodeoxiglucosa)

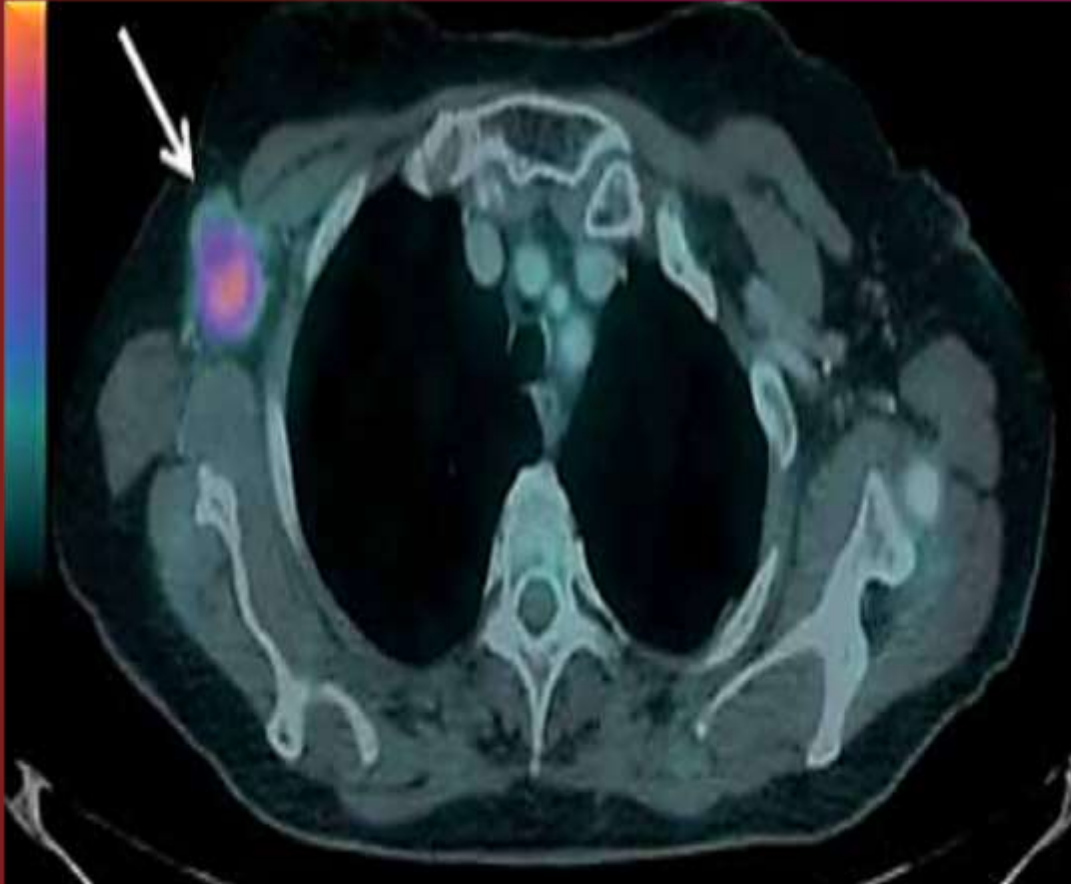

Paciente con antecedente de **cáncer mamario** izquierdo tratada con cirugía conservadora y colocación de implantes; PET CT con dos zonas de captación incrementada en el cuadrante superointerno y superoexterno de mama izquierda en relación a recidiva tumoral (flechas)

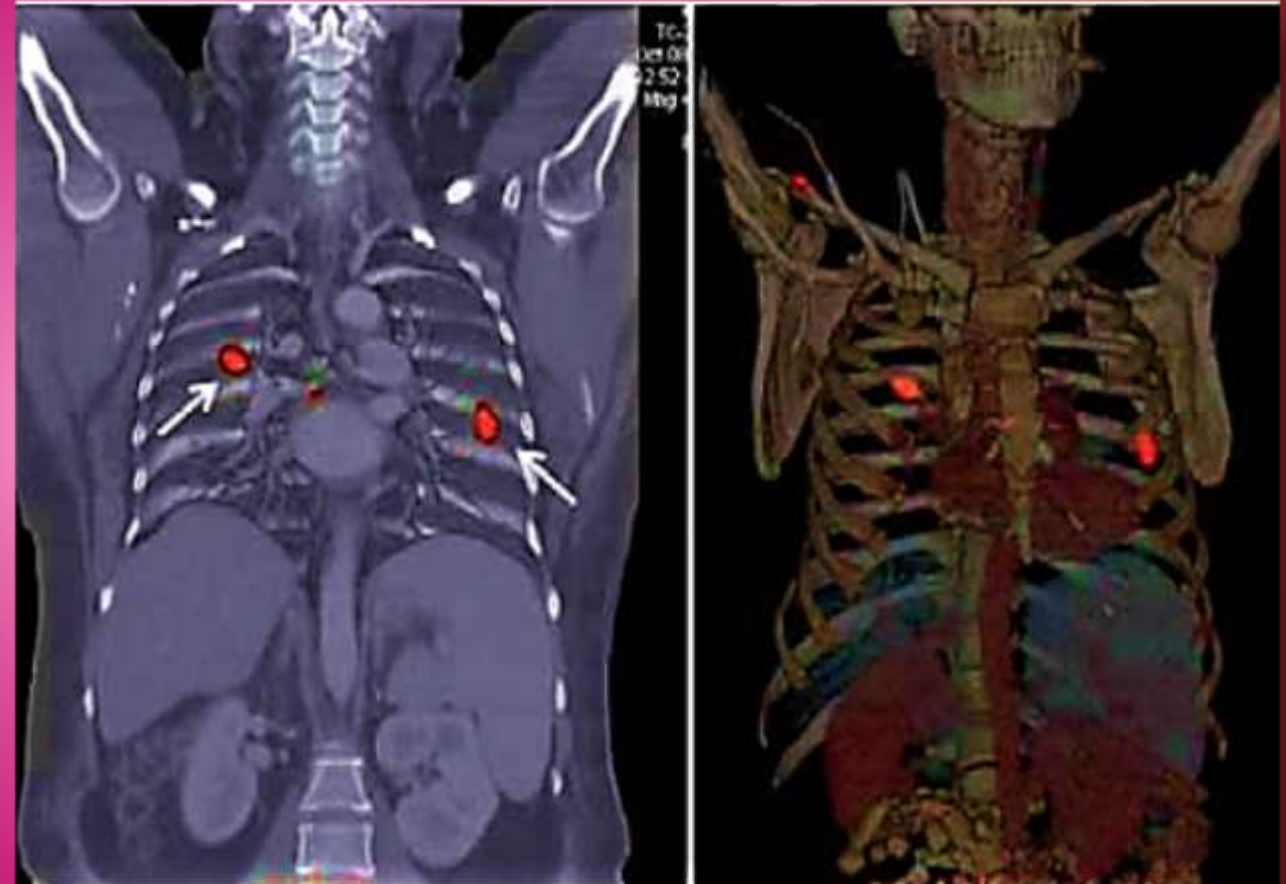



# Tomografía por emisión de positrones (PET-CT)



**PET CT** con ganglio axilar derecho asociado a incremento en la captación de la glucosa marcada (FDG) en relación a metástasis secundarias a cáncer mamario derecho (flechas)



**PET CT** con metástasis pulmonares bilaterales (flechas) secundarias a cáncer mamario.



A pesar de su evolución, la prótesis mamaria siliconadas presenta potenciales complicaciones, tanto derivadas del proceder quirúrgico, así como por su deterioro, entre las que se incluyen:

### **Complicaciones precoces:**

- Seroma.
- Hematoma.
- Absceso.
- Infección: clínicamente manifestada con calor, rubor, etc. (signos inflamatorios típicos).

### **Complicaciones tardías:**

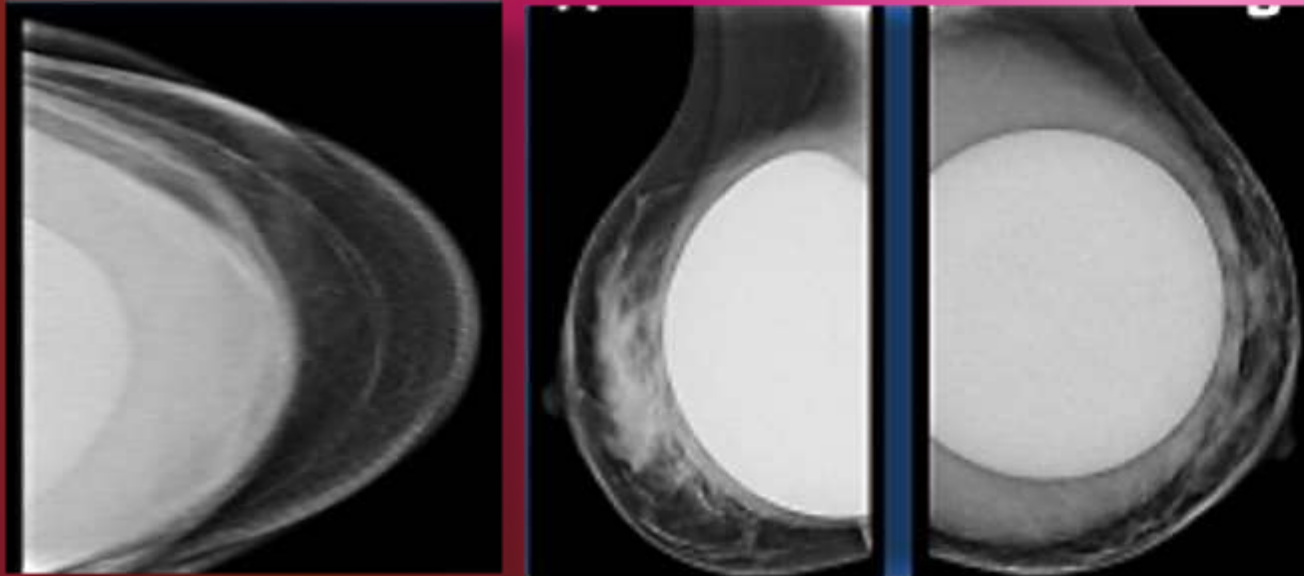
- Colecciones periprotésicas.
- Ruptura intra y extracapsular
- Fibrosis/Plicaturas/Deformidad/Calcificaciones.
- Asociación y desarrollo de algunas enfermedades del tejido conectivo.
- Migración de silicona, tanto por filtración con prótesis íntegra como tras rotura de la misma.
- ***Gel bleeding*** o trasudado de gel al espacio capsular a través de un implante intacto, debido a la semipermeabilidad de la cubierta.
- Contractura capsular (encapsulamiento) y la herniación después de su implantación.
- Menos frecuentes, como el linfoma anaplásico y el síndrome autoinmune/inflamatorio inducido por adyuvantes (ASIA).
- Seroma tardío.
- **Retraso en el diagnóstico del cáncer de mama en estadios precoces.**

# COMPLICACIONES POSTQUIRÚRGICAS PRECOCES

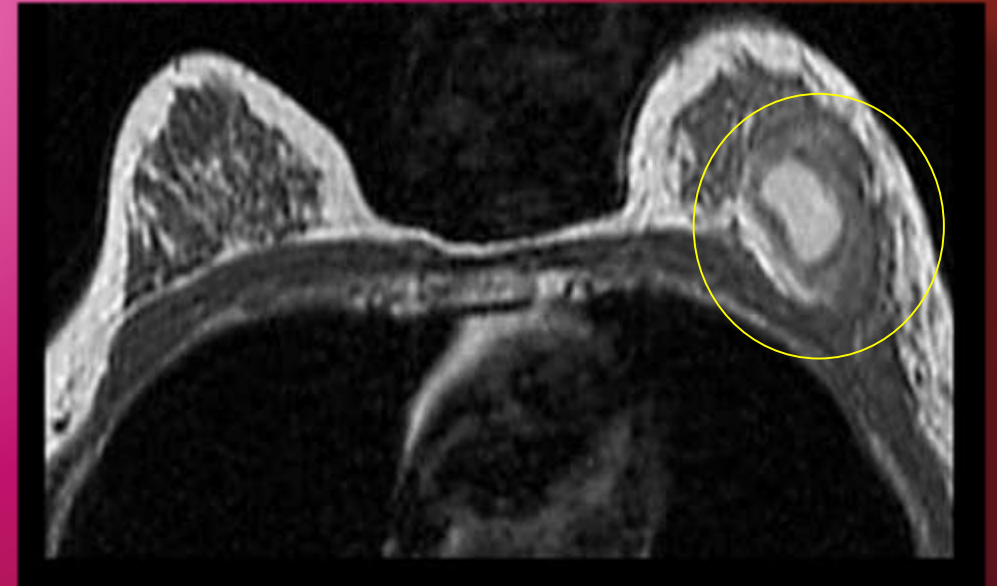

## Hematoma:

- Complicación que aparece en estadios precoces de la cirugía reconstructiva.
- En mamografía se ve como una imagen bien delimitada de alta densidad, a veces heterogénea.
- En la RMN, aparece la sangre en secuencias T1 con una intensidad de señal alta, característica de la fase aguda-subaguda.
- En ecografía los hematomas agudos son hipoecogénicos con apariencia quística. Rápidamente se forman niveles líquido-detrito y la sangre comienza a coagular, hasta llegar a ser hiperecogénica. Eventualmente, si todo el hematoma llega a coagular, la masa se vuelve sólida. Finalmente, en las fases crónicas, el coágulo puede organizarse y mostrar un aspecto más sólido o completamente licuado.



**Mamografía.** Aumento de densidad alrededor de la prótesis mamaria en ambas mamas

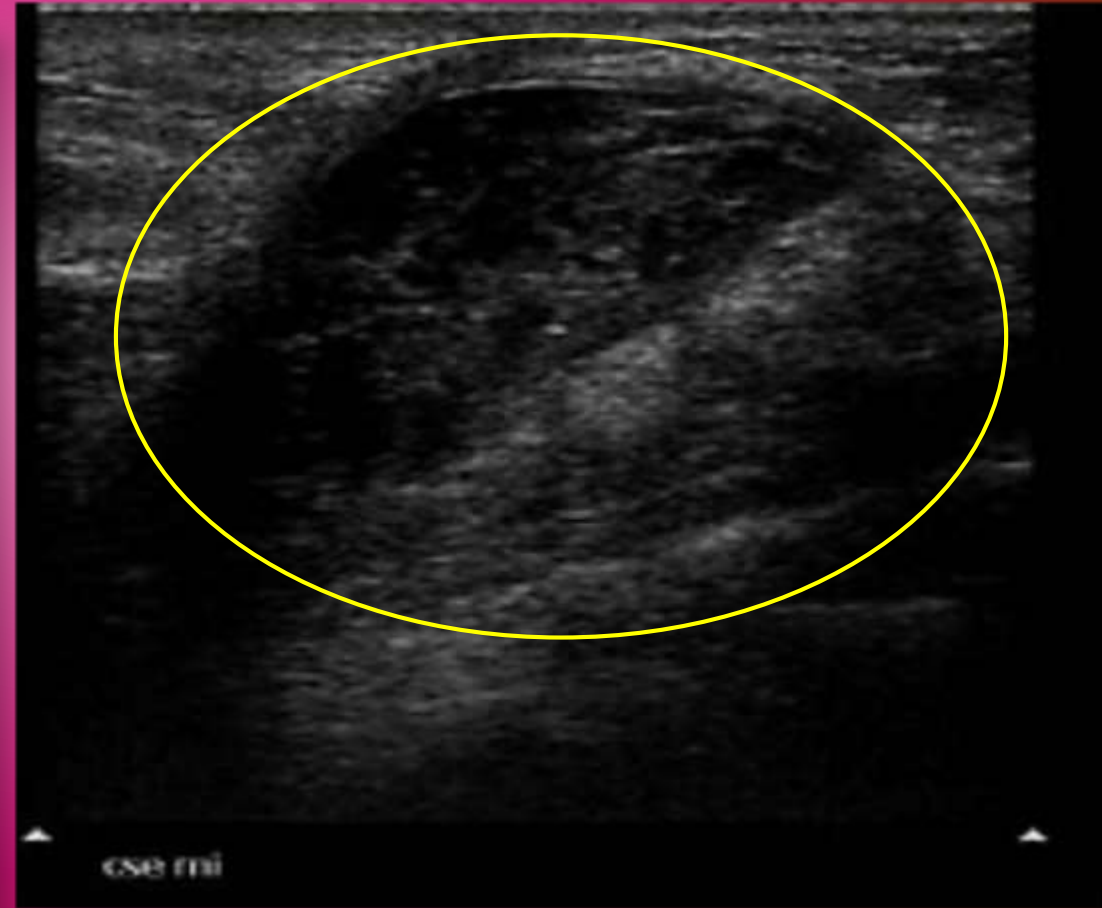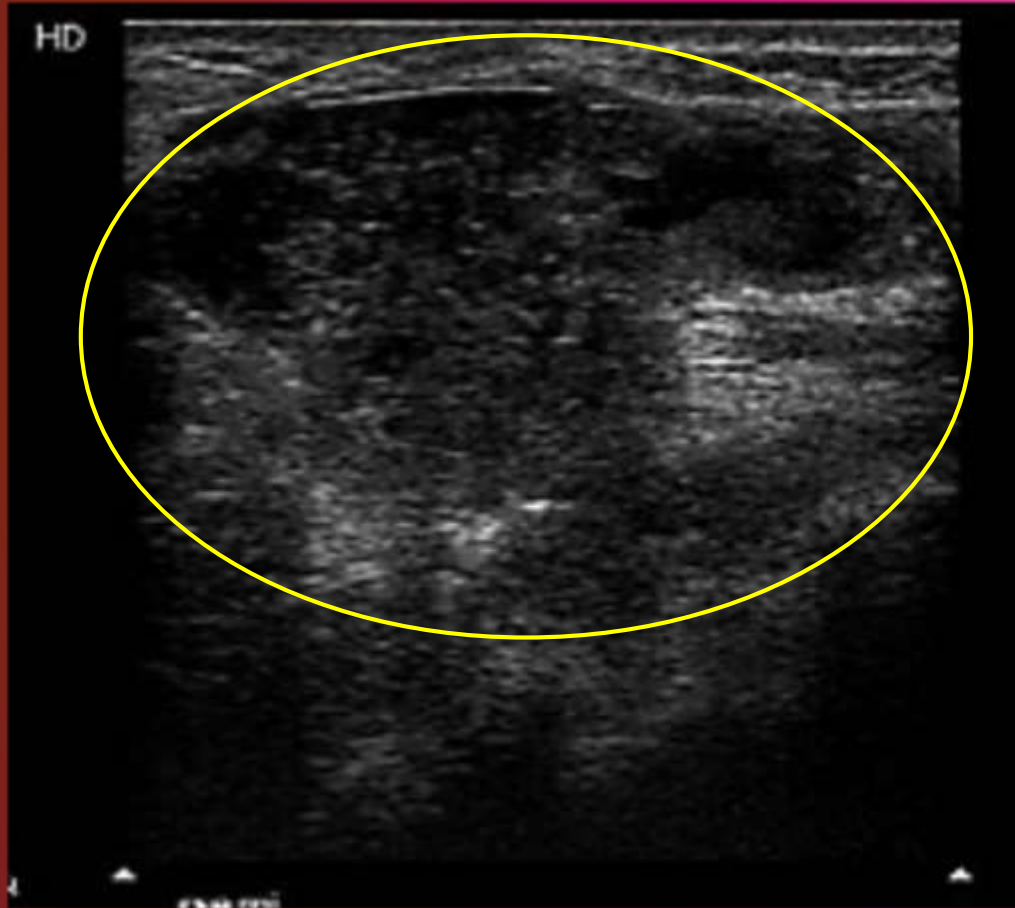


**RMN:** Hematoma postpunción en mama no protésica. Corte axial en secuencia T1



# Hematoma:

## Ecografía

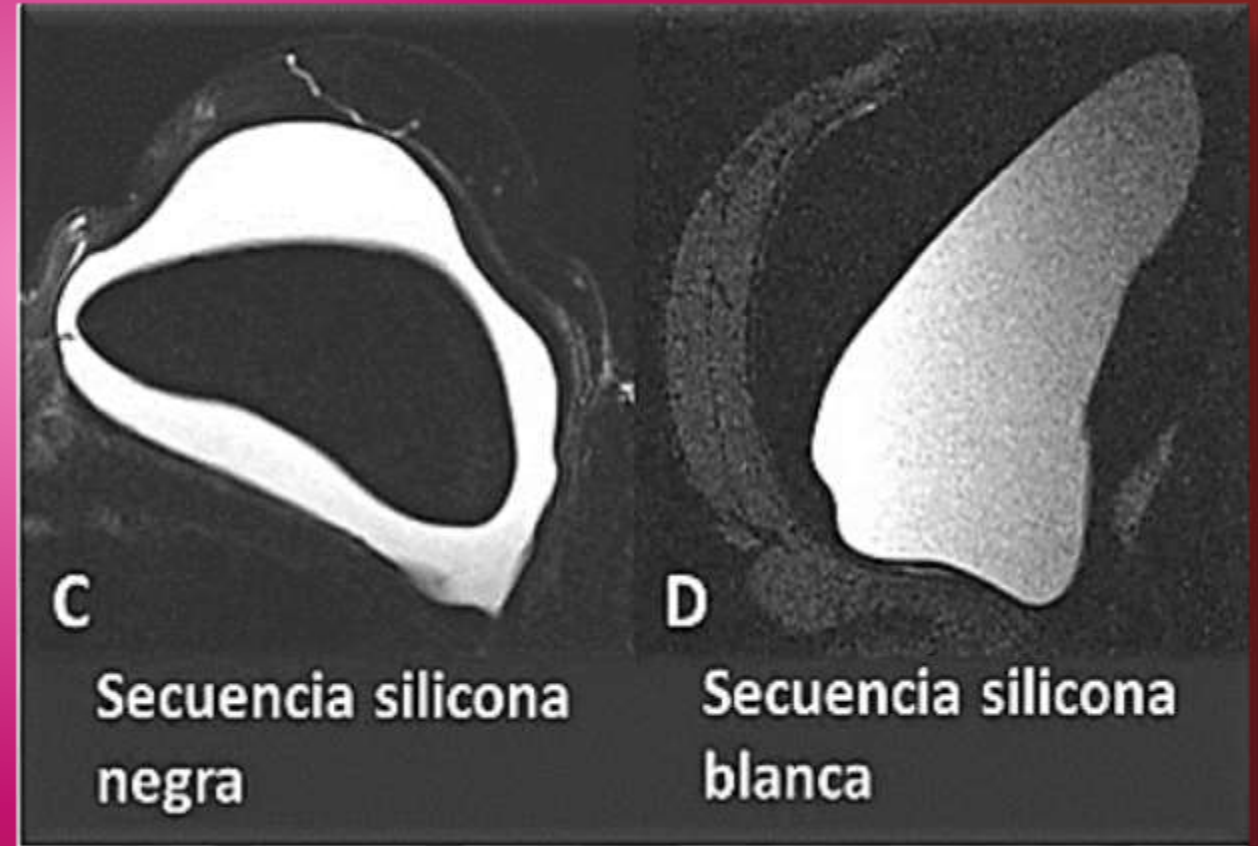
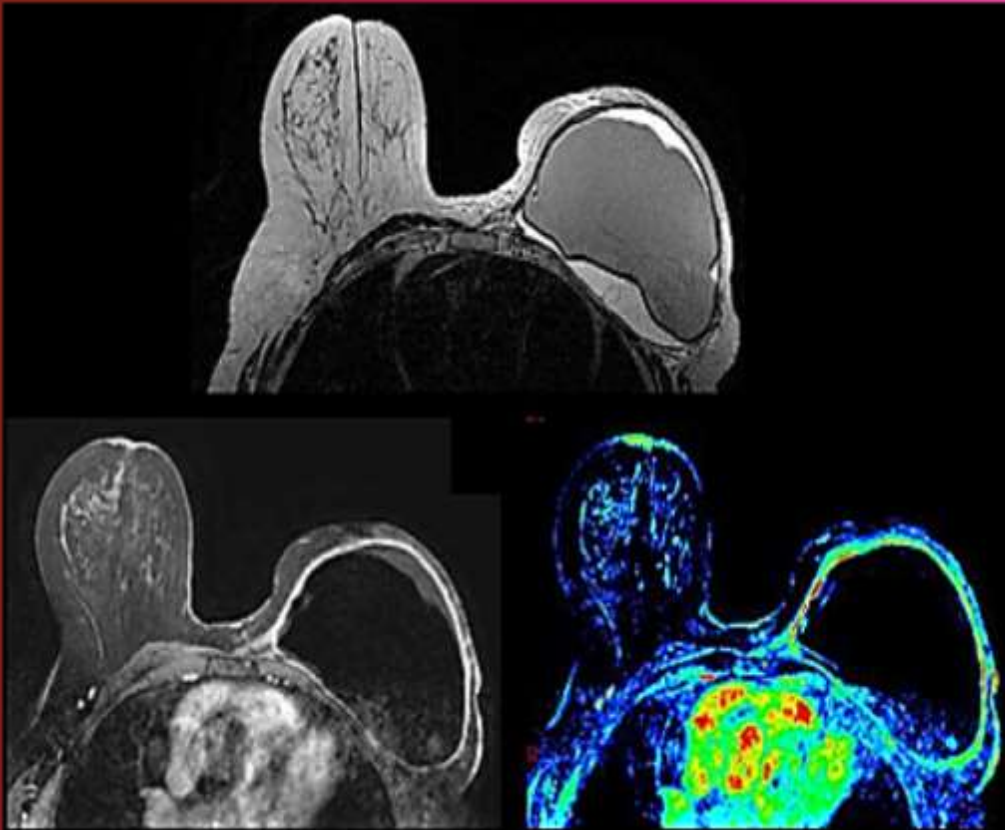


Hematoma postquirúrgico. Ecografía: colección hipo/anecogénica, heterogénea y multiseptada.

# Infección:



- Clínicamente manifestada con calor, rubor, etc. (signos inflamatorios típicos), los hallazgos radiológicos son poco demostrativos, observándose únicamente un realce significativo tras la administración de contraste en estudios de perfusión por RM

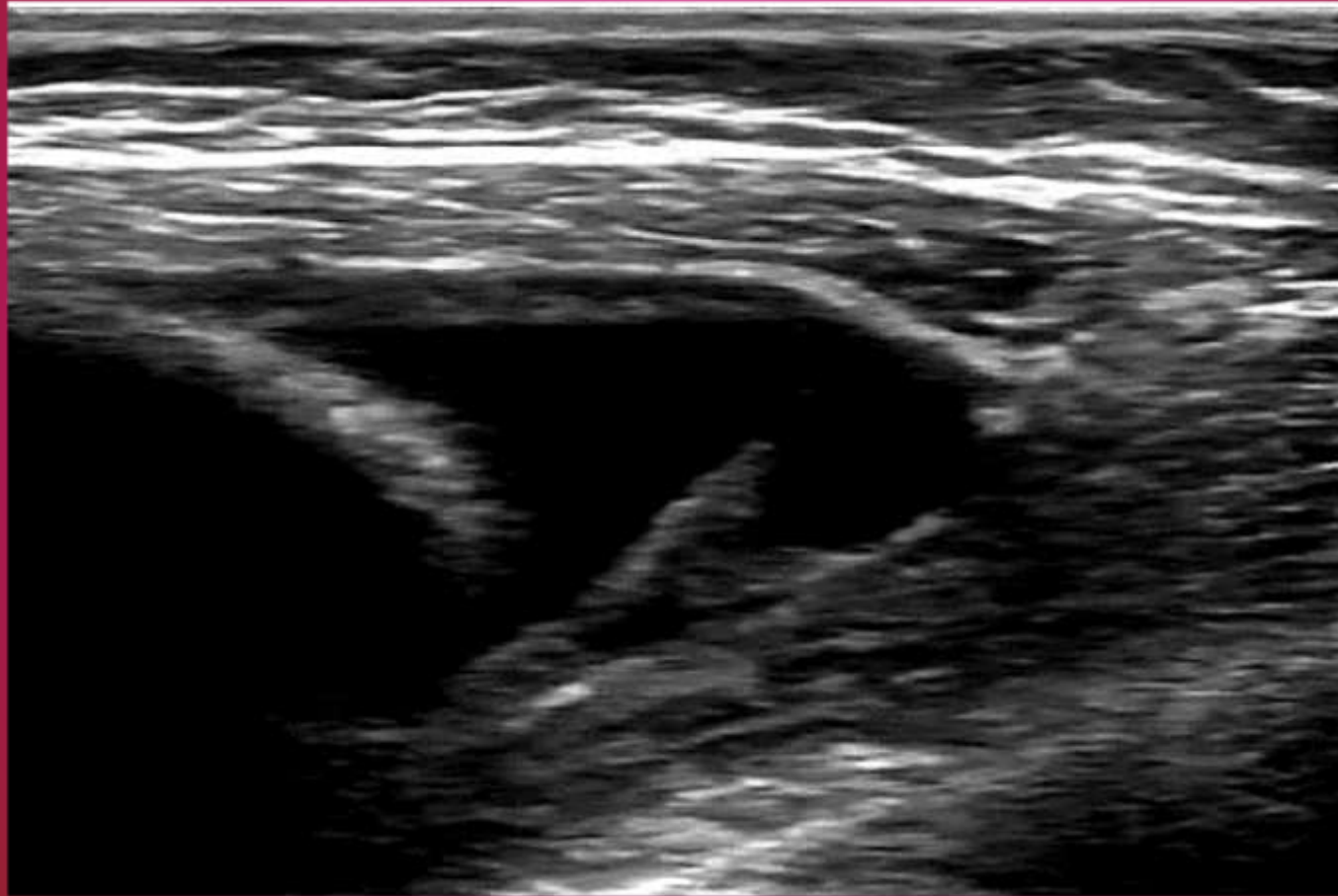

**RMN:** Infección periprotésica + seroma.



# Absceso:

Colección líquida-mixta que se acompaña de clínica inflamatoria, a veces como consecuencia de la infección de un seroma.



**Ecografía:** Colección bien definida periimplante de paredes engrosadas con septos en su interior, relacionada con un absceso.

# COMPLICACIONES POSTQUIRÚRGICAS TARDÍAS



## **Contractura capsular o encapsulamiento.**

- Complicación más común, por endurecimiento, deformidad y retracción de la cápsula fibrosa del implante llevando a la deformidad clínica de la mama.
- Los síntomas y signos clínicos son inespecíficos e incluyen dolor torácico, sensación tipo quemazón, sensación de nodularidad o masas mamarias, así como diferentes grados de contracturas, deformidades y asimetrías al examen físico.
- Se desconoce su causa exacta, pero hay factores asociados como el uso de implantes de silicona de superficie lisa y en la localización retroglándular.
- En mamografía el implante se verá esférico más que ovalado, de contornos irregulares con pliegues o rectificaciones del contorno y abombamientos focales.
- En ultrasonido (US) y RM los hallazgos son menos aparentes, se pueden advertir como defectos focales con zonas de engrosamiento de la cápsula fibrosa, aumento de los pliegues y del diámetro anteroposterior y presencia de calcificaciones periprotésicas.



# Patología protésica

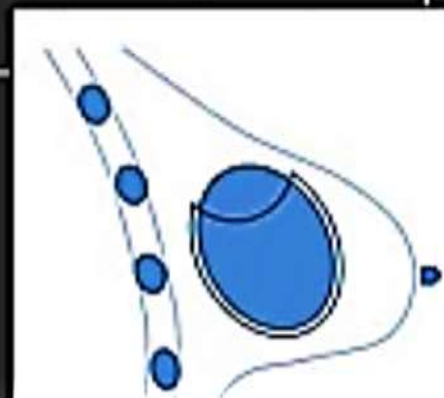
## Contractura capsular y herniación

### Contractura capsular

- Complicación más frecuente hasta el 20%.
- Sobre todo en subglandular.
- Diagnóstico clínico típico:  
Dolor mamario.  
Distorsión mamaria.  
Endurecimiento.
- Imagen:
  - Engrosamiento + calcificación capsular.
  - Esfericidad de la prótesis.

### Herniación de la prótesis

- Desgarro de la cápsula fibrosa (capsula externa) con salida de la prótesis, no del gel de silicona.
- Sinrotura.
- Exploración típica: nódulo palpable.
- Imagen:
  - Solución de continuidad capsular (US).

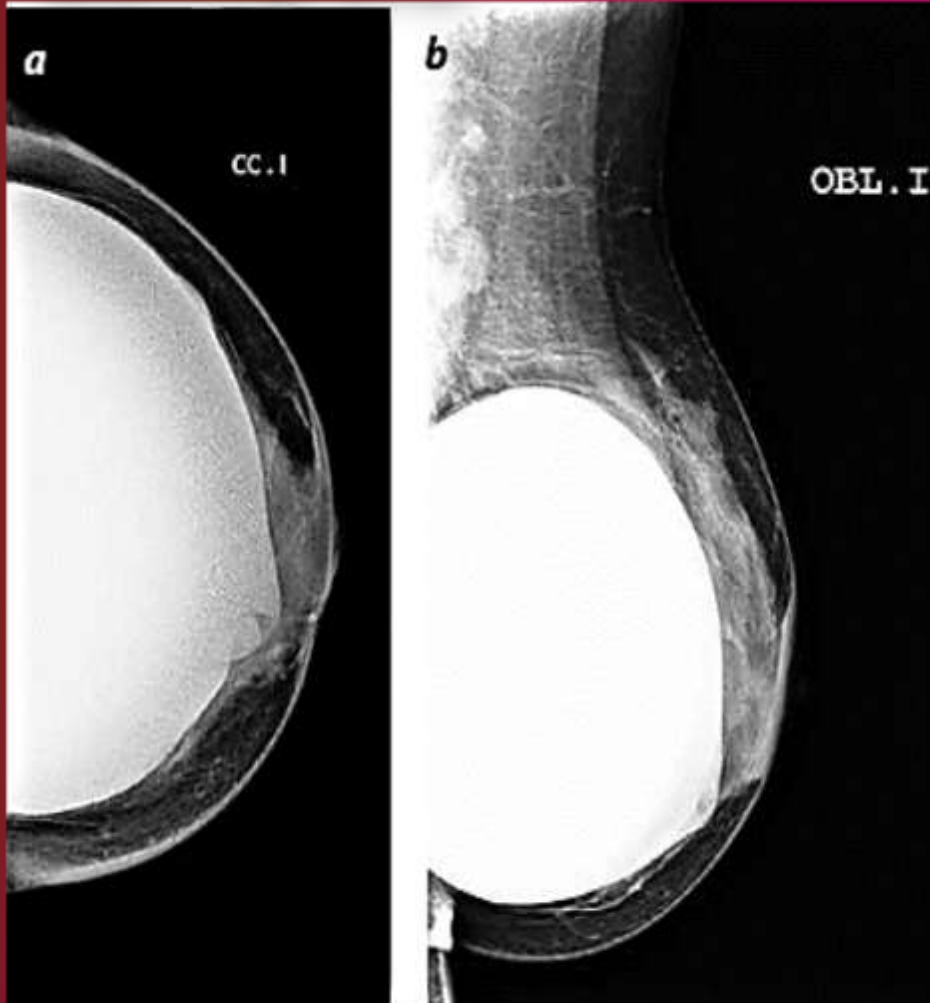




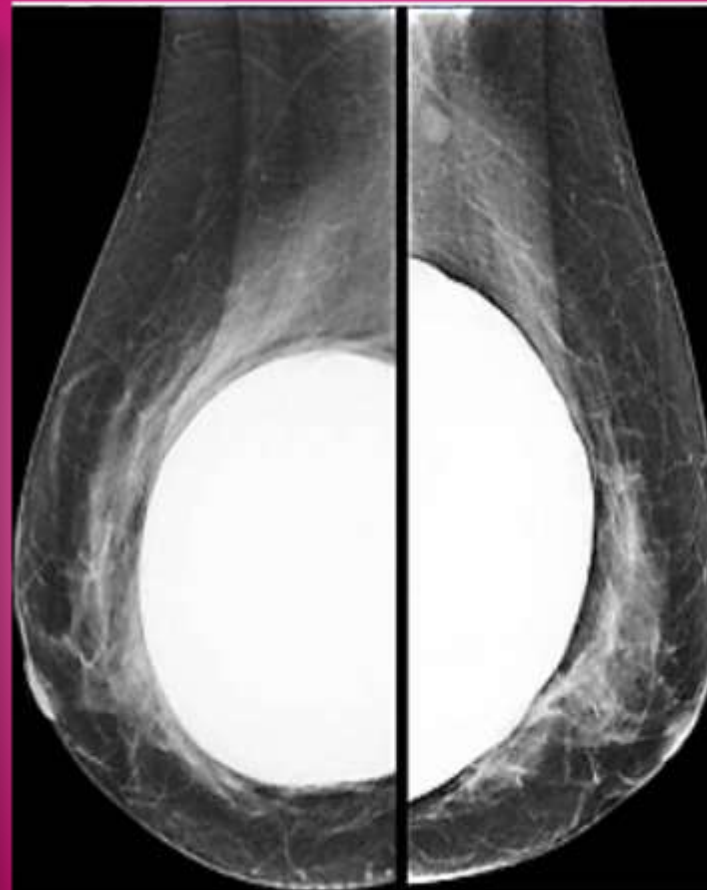


# Contractura capsular

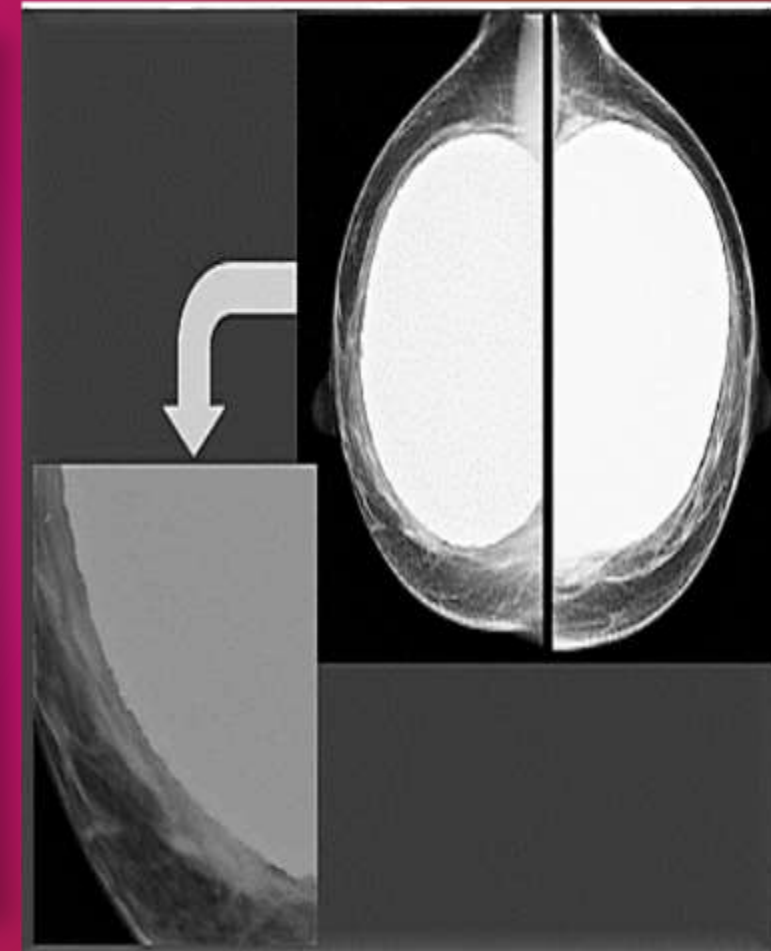
## Mamografía.



Contractura de la cápsula, con alteración del contorno de la prótesis



Prótesis de morfología esférica y gruesa línea hiperdensa periprotésica, por engrosamiento de la cápsula fibrosa.



Prótesis con contornos irregulares, por numerosas calcificaciones periprotésicas, en la cápsula fibrosa.

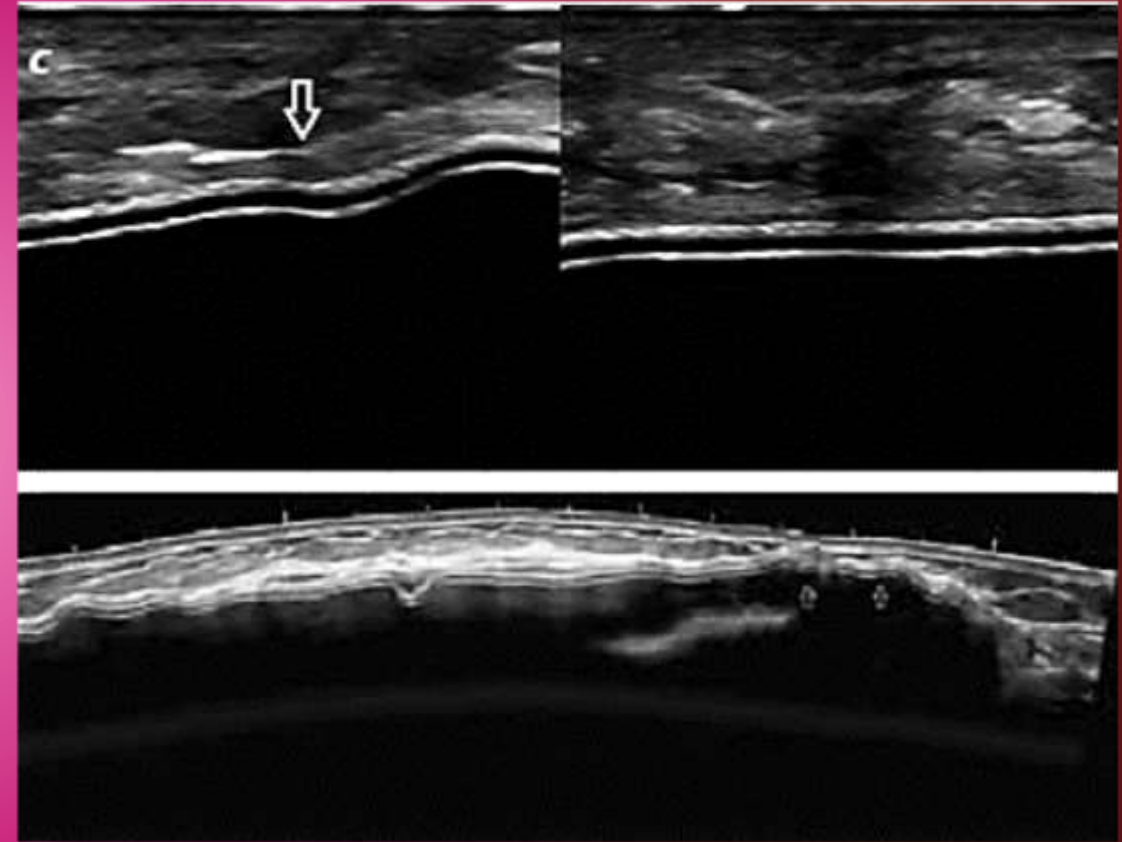


# Contractura capsular

## Ecografía



**Ultrasonido:** Aumento de grosor de la línea hipocogénica periprotésica, por engrosamiento de la cápsula fibrosa, con áreas focales que dejan sombra sónica posterior por calcificaciones

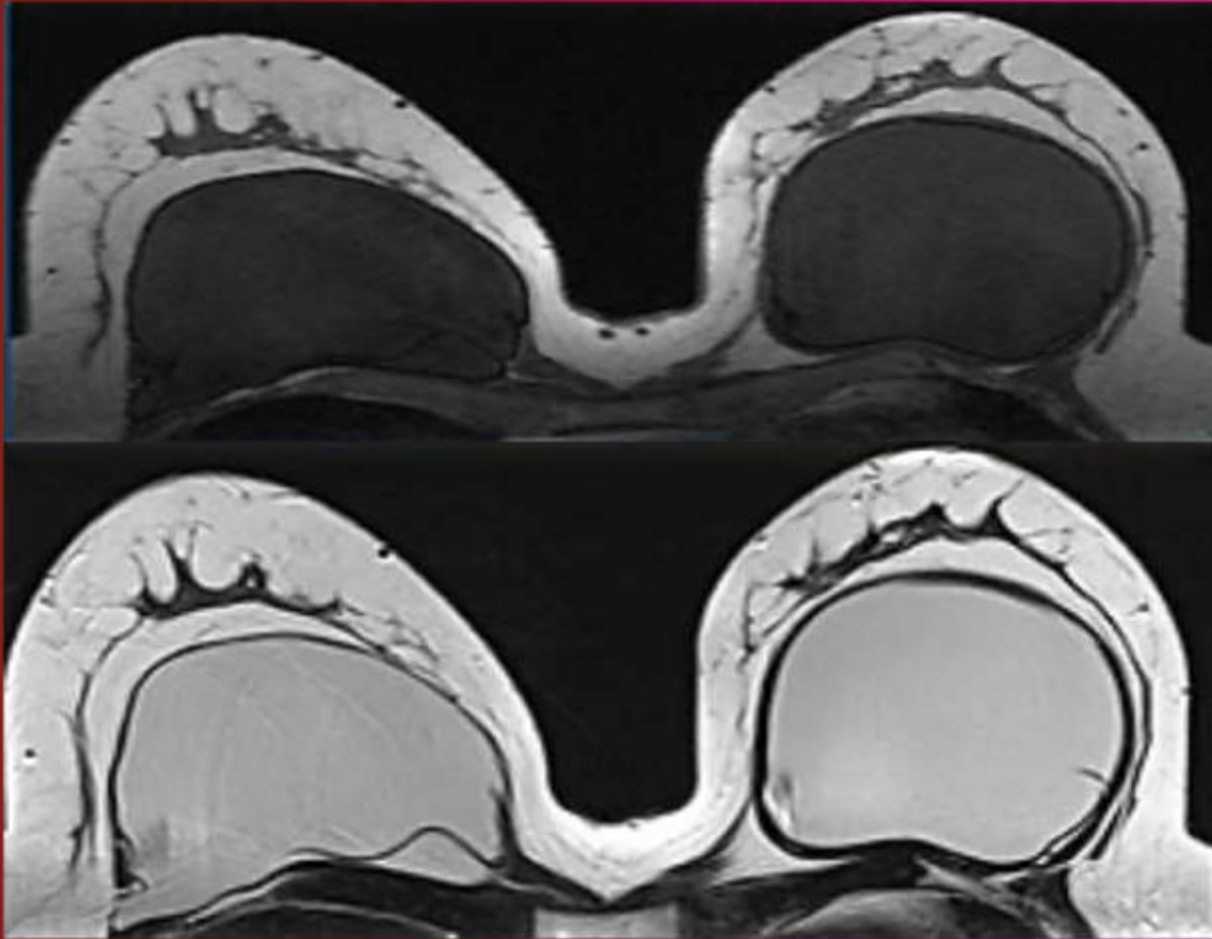


**Ultrasonido:** Engrosamiento de la cápsula fibrosa y pliegues de la envoltura del implante (flechas), por contractura.

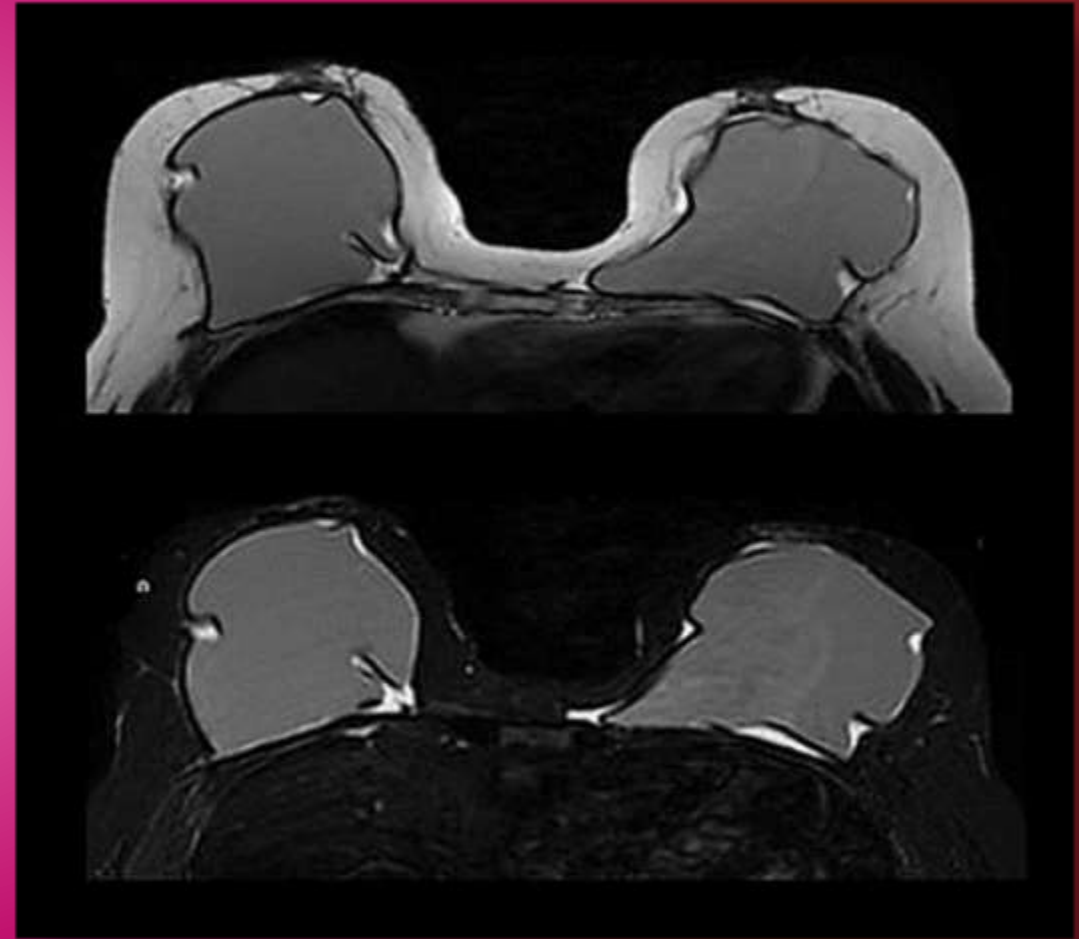


# Contractura capsular

## Resonancia Magnética



Esfericidad de la prótesis mamaria, asociada a gruesa lámina periprotésica hipointensa en ambas secuencias, por engrosamiento de la cápsula fibrosa



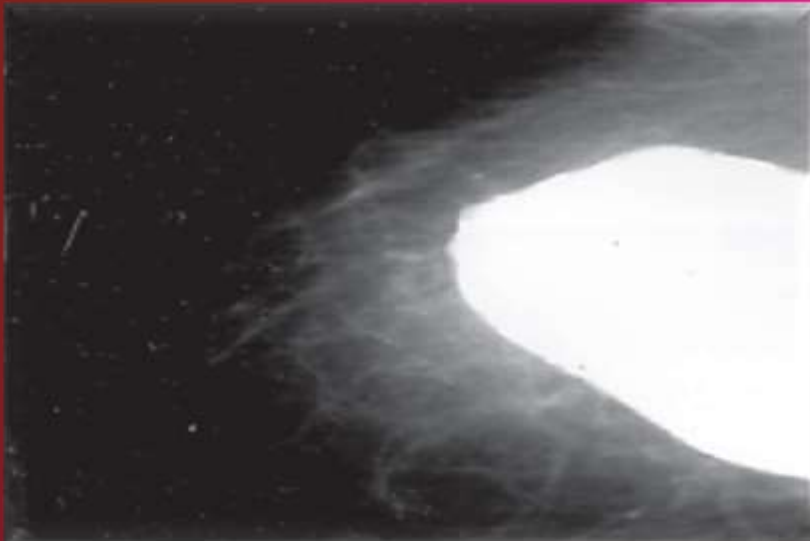
Encapsulamiento. Cortes axiales en secuencias T2 y STIR

# Fibrosis y plicaturas.

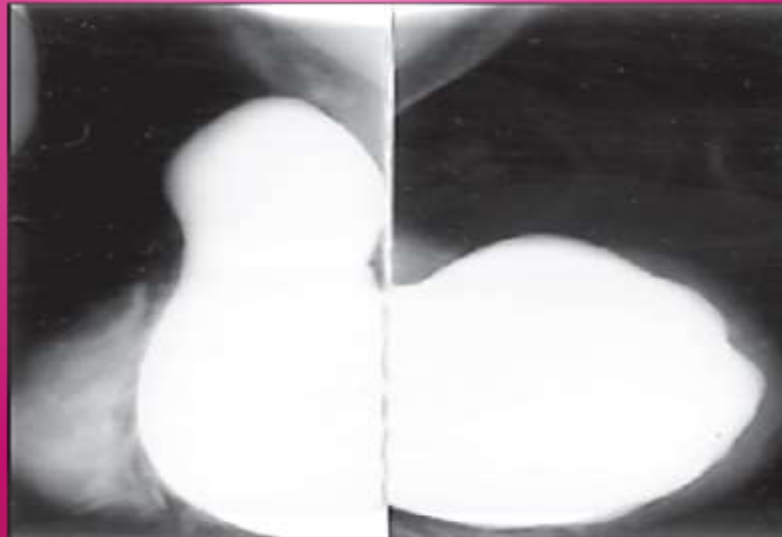


El organismo forma una fina capa de colágeno o cápsula fibrosa alrededor de la prótesis, por respuesta inflamatoria ante la presencia de un cuerpo extraño al organismo. La cápsula puede visualizarse como bandas de 1 mm de tejido alrededor del implante. Existen diferentes grados, en general se utiliza la escala de Baker que va del grado I a IV de fibrosis, y el mismo se basa en la firmeza y pérdida de la compresión mamaria. La fibrosis marcada produce a veces que la prótesis se torne más esférica y firme a la palpación.

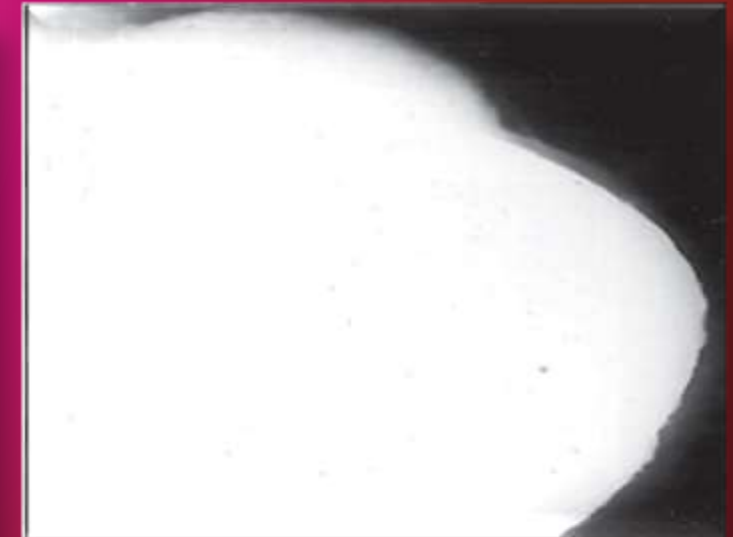La plicatura es la deformación de la superficie del gel de siliconas y siempre se acompaña de fibrosis capsular. En el caso de los implantes retropectorales a veces se manifiesta como herniaciones hacia la prolongación axilar.



**Mamografía:** Fibrosis y plicatura. Prótesis retroglandular con deformidad e irregularidad en el contorno del implante.



**Mamografía:** Implante retropectoral con importante herniación bilateral hacia la prolongación axilar.

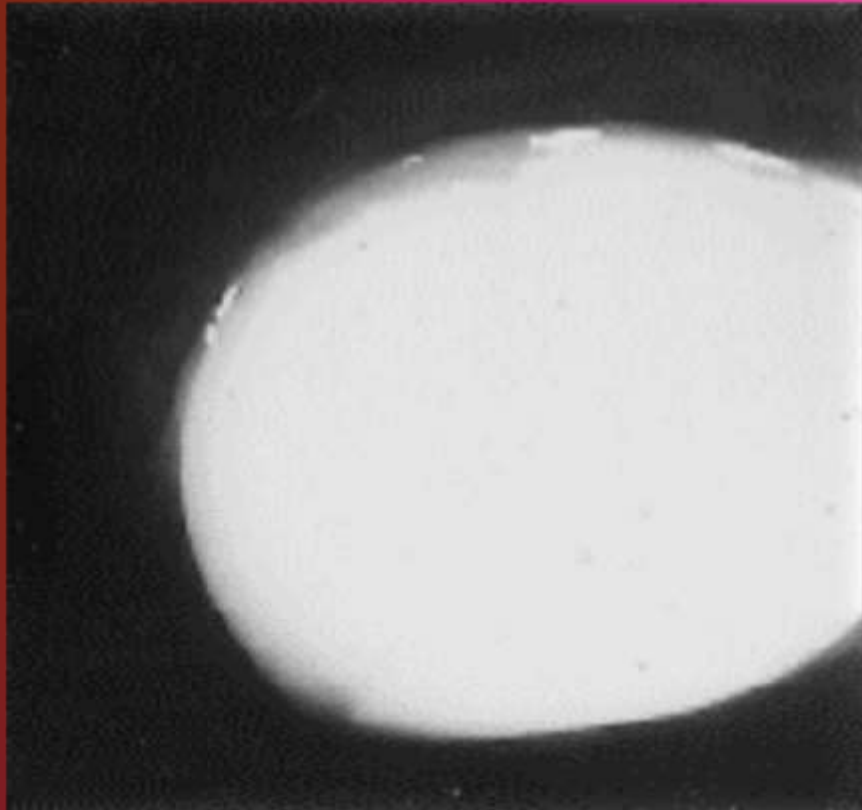


**Mamografía:** Implante con múltiples alteraciones, por fibrosis, plicaturas y herniación en su sector superior.



## Fibrosis y calcificaciones.

- Provocadas por el gel de silicona que recubre la prótesis y por la misma reacción inflamatoria.
- Constituye un hallazgo que suele encontrarse en prótesis de larga data.
- Las calcificaciones pueden ser focales o difusas y a veces puede resultar difícil visualizar el margen del implante debido a su similar radioopacidad.



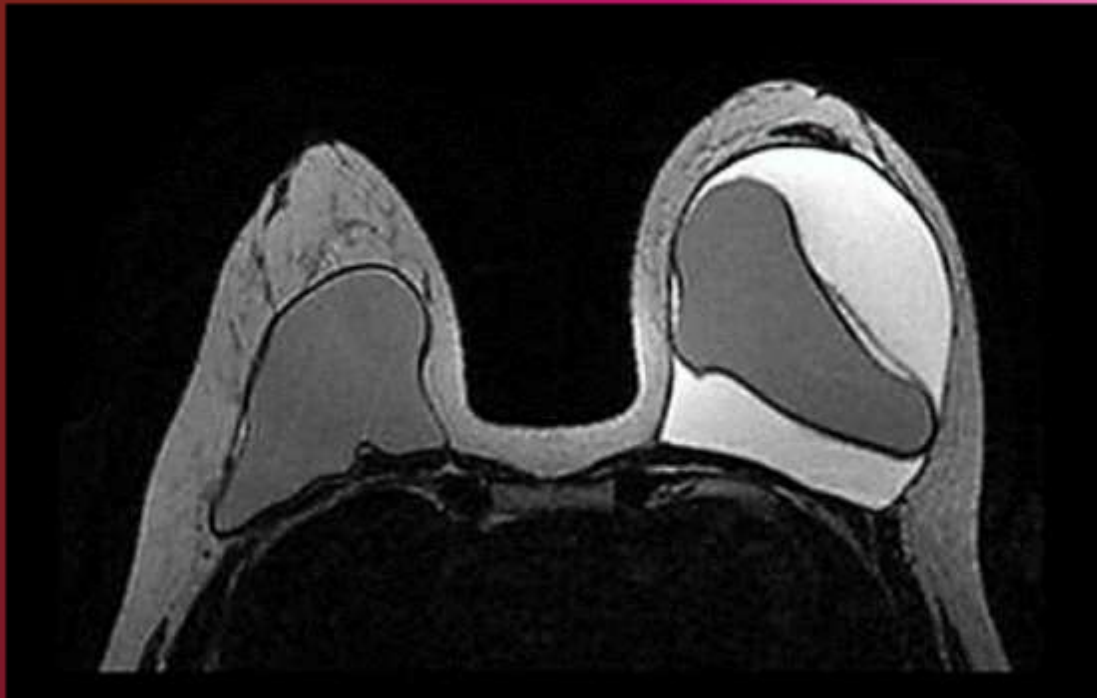
**Mamografía:** Prótesis retroglandular de larga data, con calcificaciones periprotésicas. La misma presenta forma esférica, un signo de fibrosis



# Complicaciones locales

## Colecciones posquirúrgicas

- Colecciones periimplante localizadas entre la prótesis y la cápsula fibrosa, secundarias al procedimiento quirúrgico o por reacción a un cuerpo extraño, pueden corresponder a seromas, hematomas o infección.
- En ecografía, la colección puede ser anecoica, con múltiples ecos, niveles líquido-líquido, o presentar septos.
- En RM es posible caracterizar las colecciones y su relación con la cápsula periprotésica, dado que presentan alta intensidad de señal en secuencias susceptibles al líquido y persisten así en las secuencias con supresión de silicona.

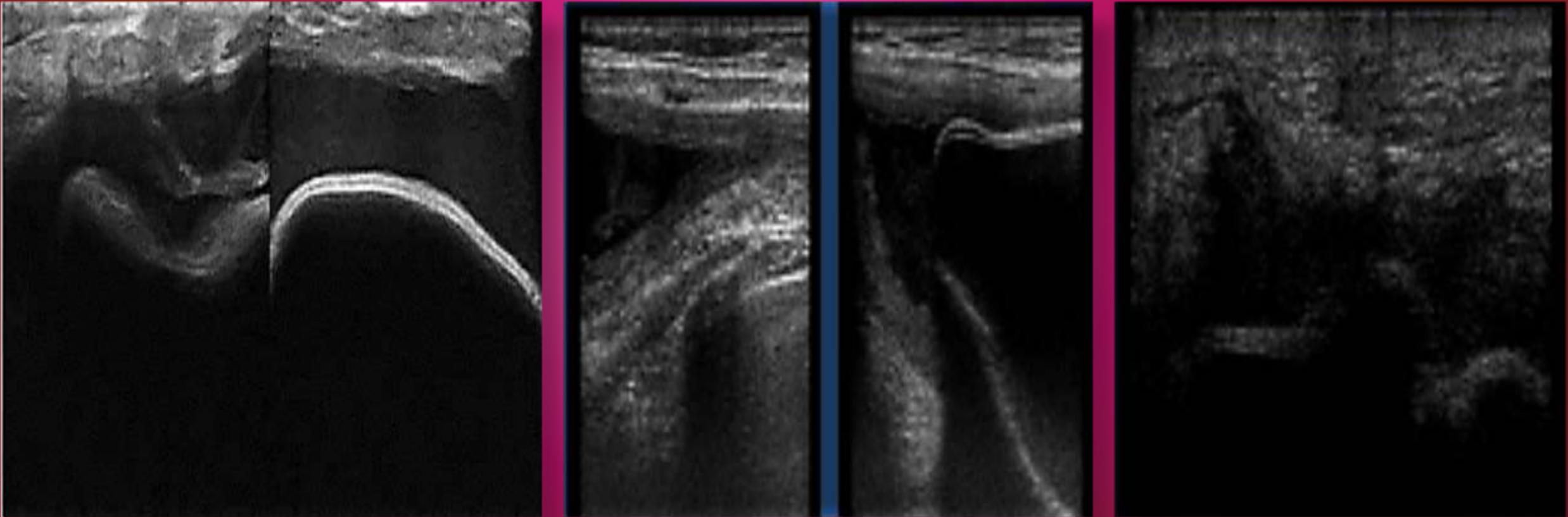


**RMN:** Colección periprotésica. Cortes axiales en secuencias T2

# Colecciones posquirúrgicas



## Ecografía

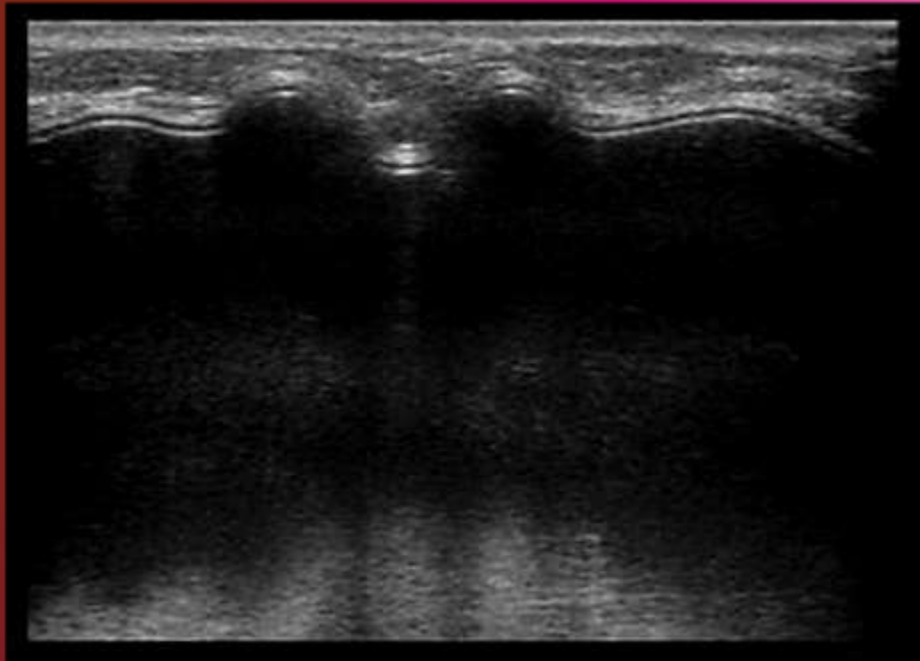


Colección posquirúrgica en mama derecha con colección periimplante con ecos de bajo nivel.

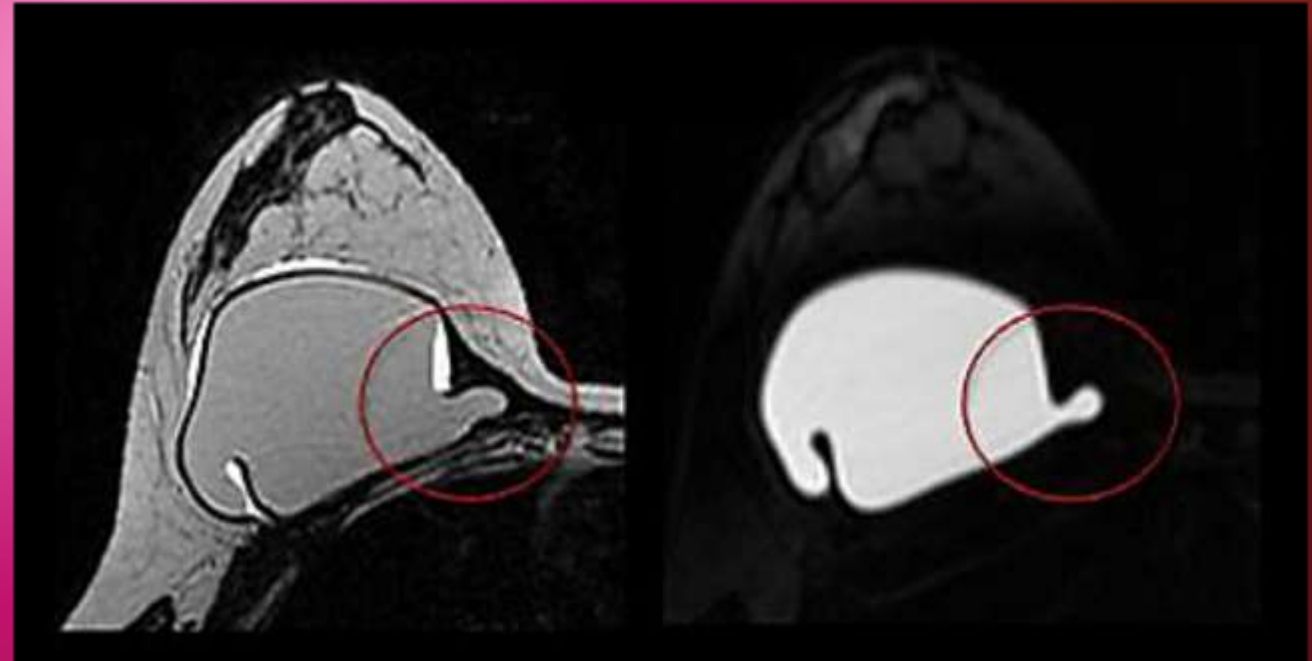


# Herniación:

- Se produce cuando la cápsula fibrosa que rodea la prótesis se desgarrar, produciéndose una solución de continuidad con protrusión de la membrana a su través.
- Ecográficamente se muestra como un defecto focal de la cápsula, mientras que por RM lo que se observa es una deformidad de la prótesis con protrusión a través de la cápsula.
- Debe tenerse en cuenta como diagnóstico diferencial de la rotura intracapsular, y para ello es de gran utilidad la secuencia de sólo silicona



**USD:** Herniación. Sonda lineal.



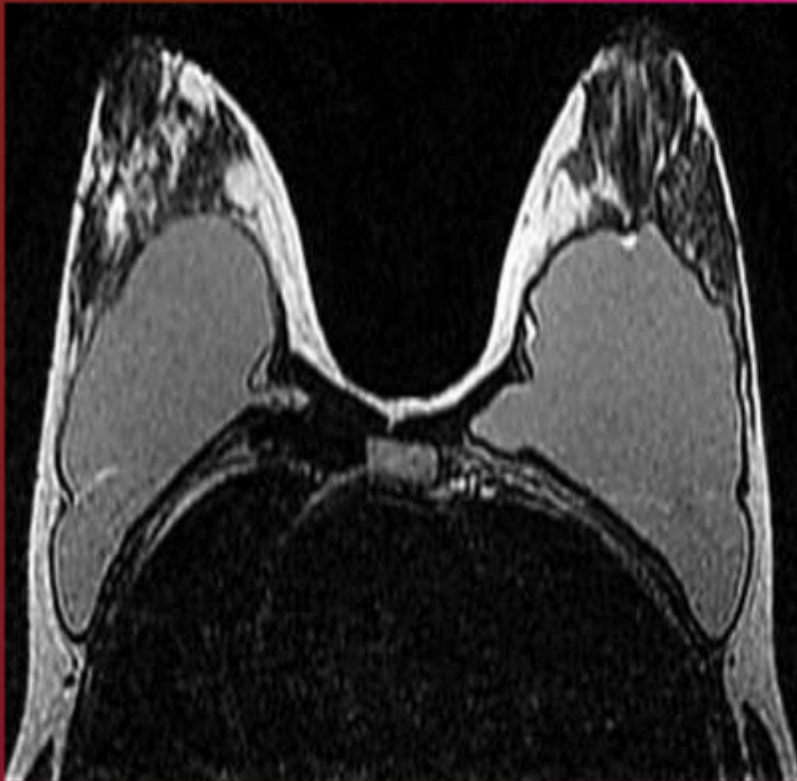
**RMN:** Herniación. Cortes axiales en secuencias T2 y SS.



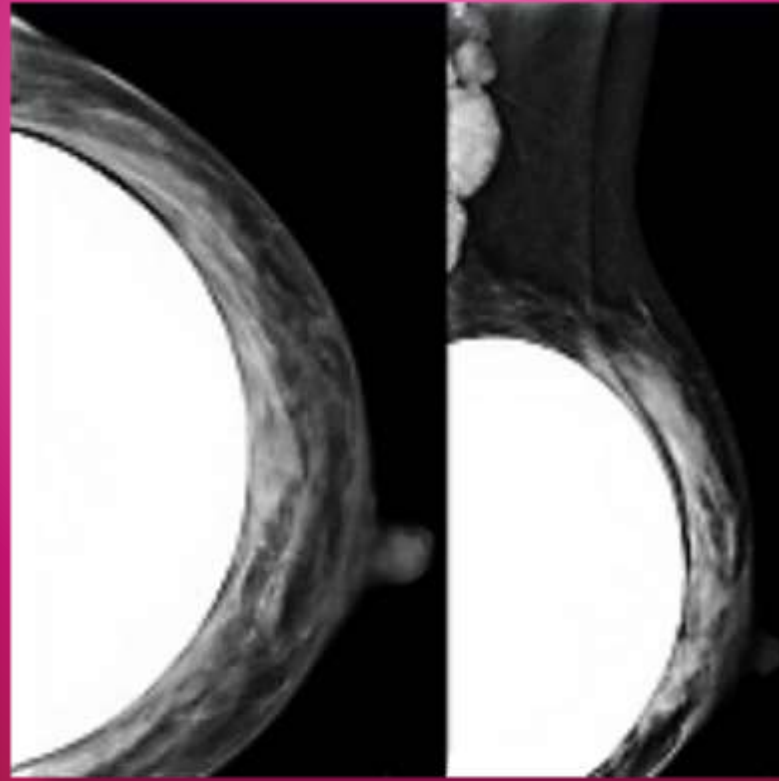
# Trasudado o "*bleeding*" de silicona:



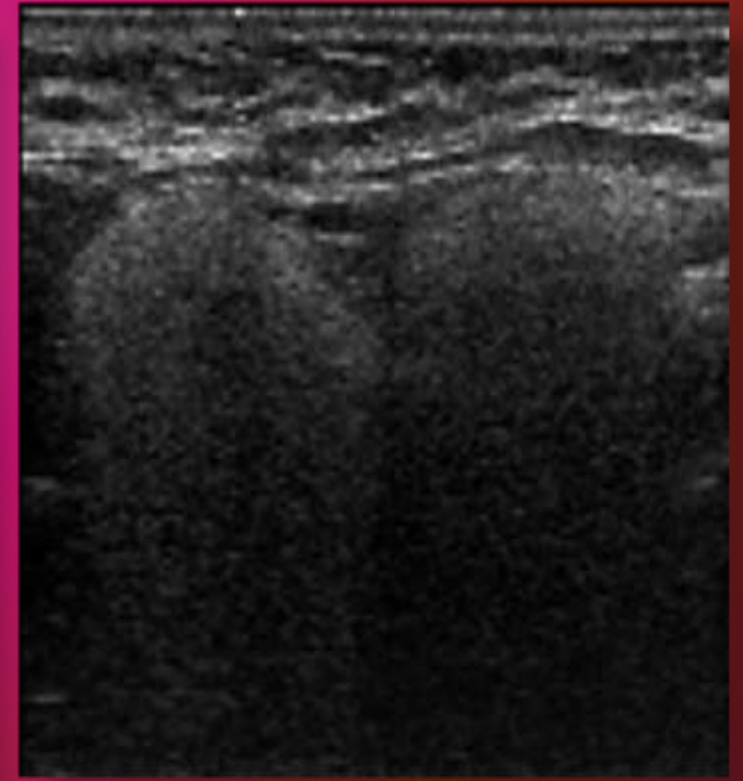- Salida de silicona a través de microporos de la membrana, pero contenida por la cápsula fibrosa.
- En la RMN se ven pequeños acúmulos de silicona entre los pliegues de la membrana y la cápsula fibrosa.
- Signo precoz de rotura intracapsular, pero también se considera normal el trasudado de una mínima cantidad de gel de silicona a través de la membrana intacta, que va a condicionar la formación de la cápsula fibrosa.



**RMN**



**Mamografía**



**USD**

# ROTURA PROTÉSICA:



El riesgo de rotura está directamente relacionado con la edad del implante e inversamente relacionado con el grosor de la envoltura.

## Tipos:

- **Rotura de la cubierta de silicona de los implantes salinos:**

Descompresión rápida del implante, se observan la cubierta de silicona colapsada, arrugada y plegada.

- **Rotura intracapsular de prótesis de silicona:**

La silicona fuera de la cubierta del implante queda contenida dentro de la cápsula fibrosa.

- **Rotura extracapsular de prótesis de silicona:**

La silicona se desplaza fuera de la cápsula fibrosa al parénquima mamario adyacente, músculo pectoral mayor y/o en los ganglios axilares. Se ven colecciones globulares redondeadas u ovoideas de silicona libre, granulomas o áreas de fibrosis.

## Sistema de clasificación de la ruptura de implantes

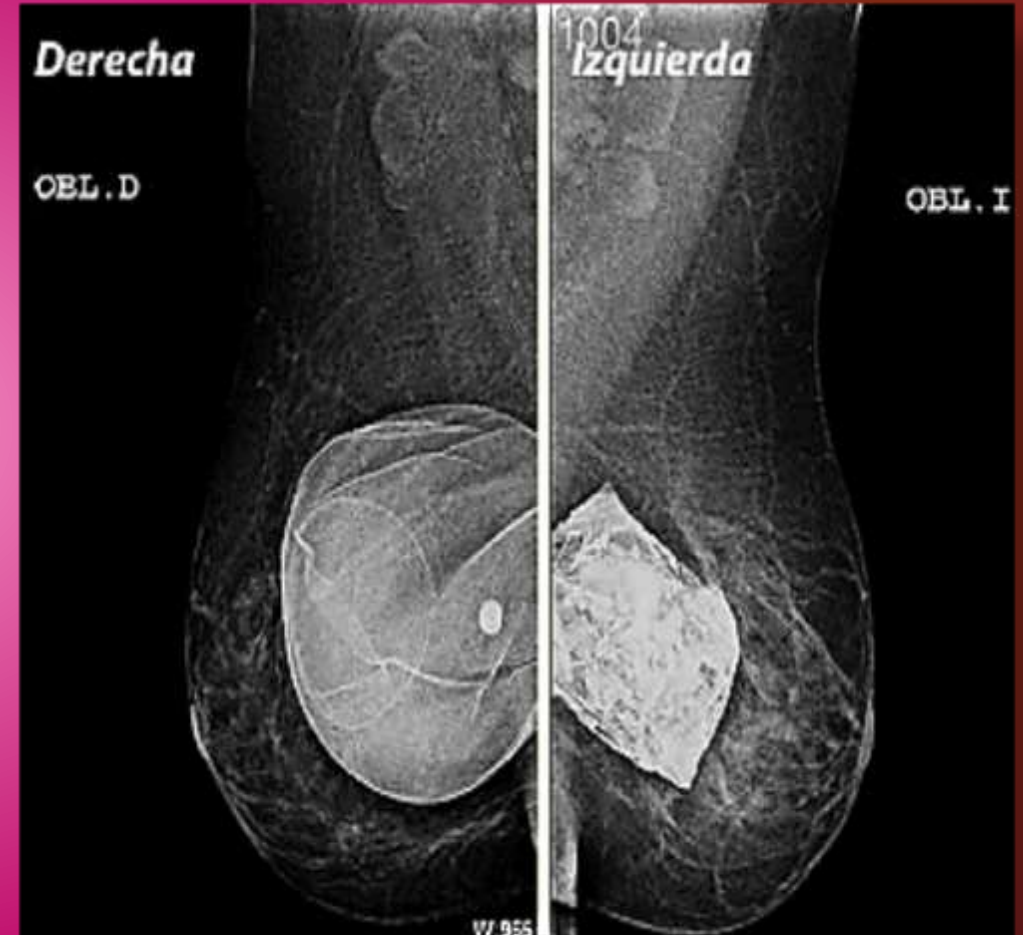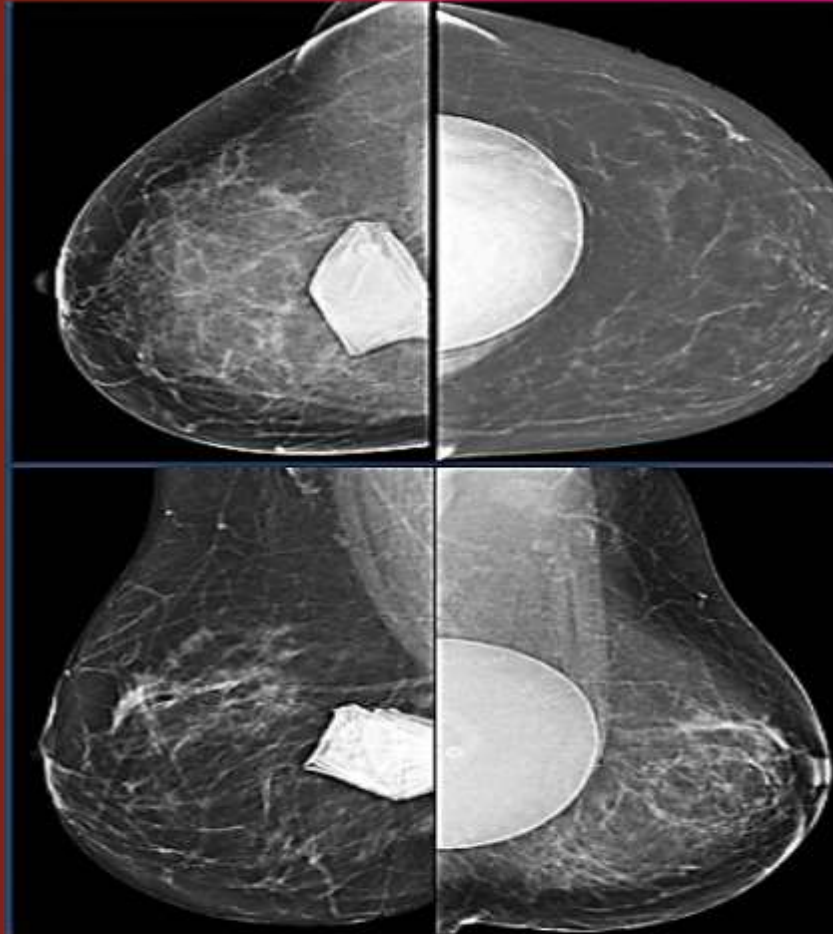


Categoría	Mastografía	Ultrasonido	Resonancia magnética
Normal	Forma regular Superficie con curvatura lisa Implante redondo	Interior anecoico Baja ecogenicidad Línea ecogénica aislada Reverberación de la pared anterior	Forma regular Interior homogéneo Pliegues radiales Burbujas al interior del implante
Sospecha	Forma irregular Protuberancias	Ecos interiores amorfos Líneas ecogénicas discontinuas Línea ecogénica aislada gruesa	Contorno irregular Protuberancias
Ruptura	Bordes irregulares o poco definidos Silicón fuera del implante Granulomas o adenopatía por silicón	Signo de la escalera Glóbulos ecodensos Interior con ruidos ecogénicos	Signo de Lingüini Gota invertida Silicón fuera del implante

# ROTURA PROTÉSICA:



## Mamografía



Prótesis mamaria de suelo fisiológico, donde se observa la cubierta de silicona de la prótesis mamaria izquierda colapsada, arrugada y plegada, compatible con rotura de la prótesis.

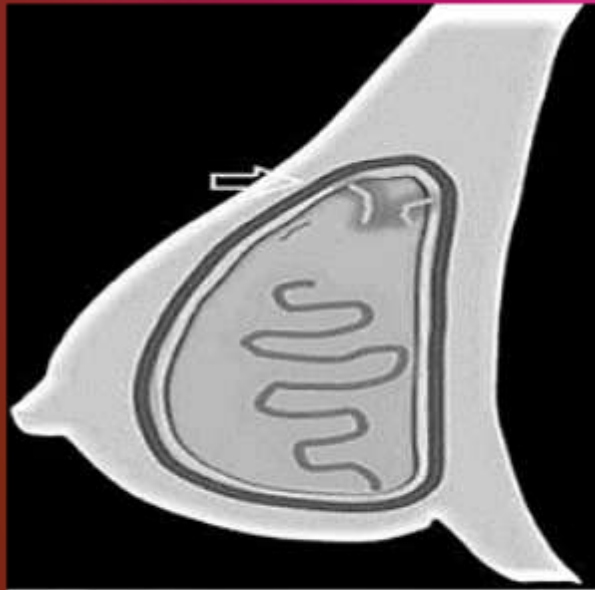
# Ruptura de implantes de silicona



## Clasificación

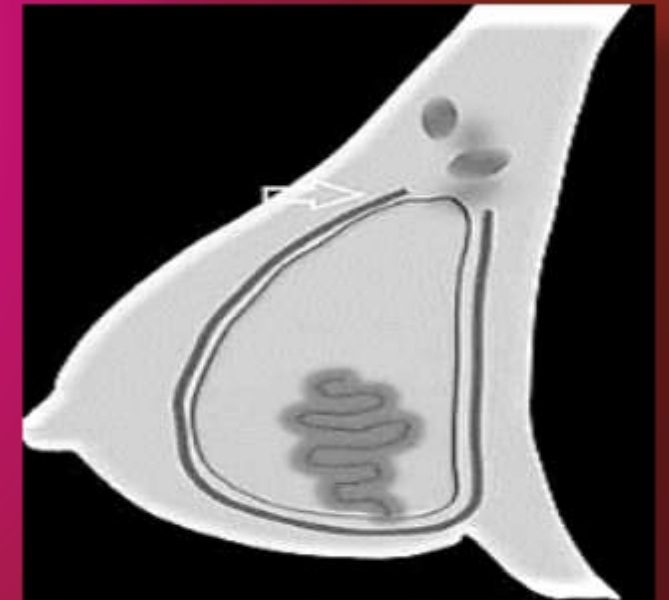
Localización de la silicona  
respecto a la cápsula fibrosa

### Intracapsulares



Ruptura de la cubierta del implante, con silicona limitada por la cápsula fibrosa

### Extracapsulares



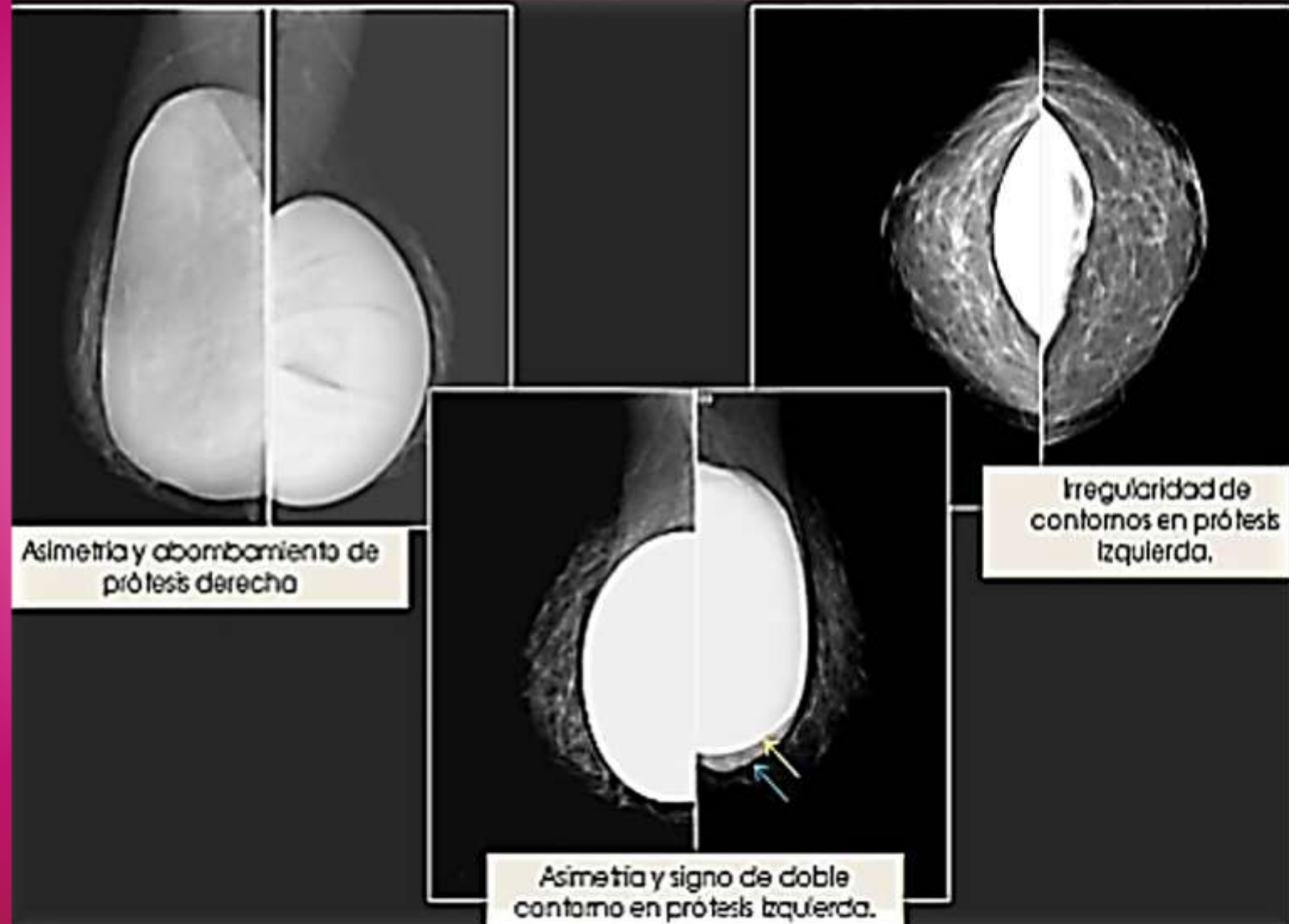
Ruptura del implante y cápsula fibrosa (flecha), con silicona macroscópica en tejido mamario y ganglios adyacentes

# Ruptura intracapsular.



## Mamografía

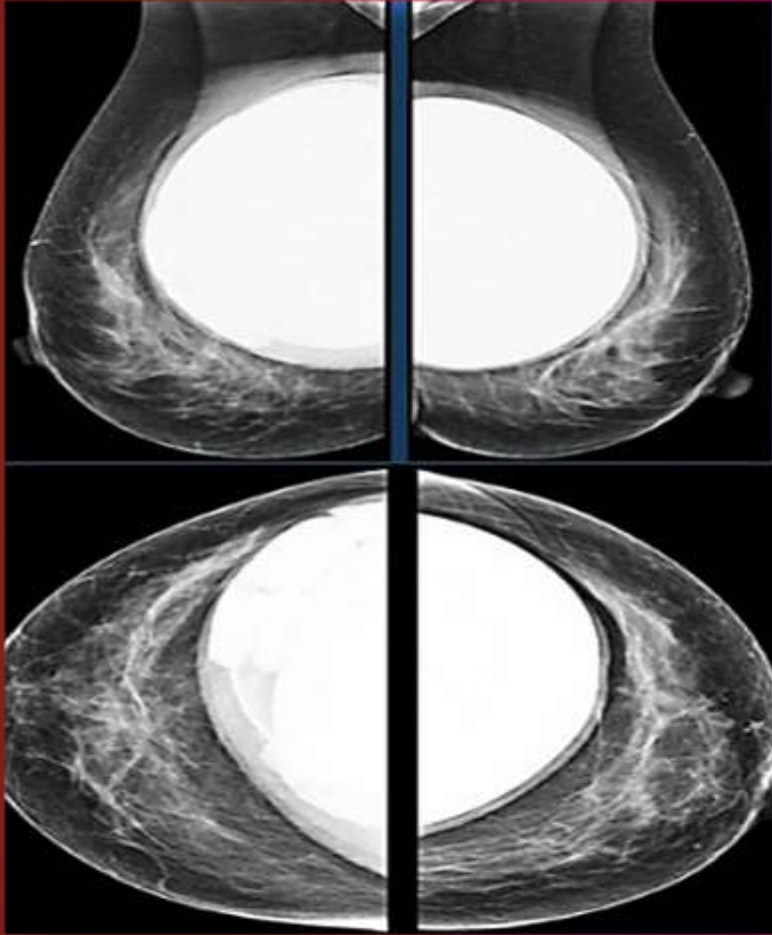
Abombamiento del contorno o pliegues en la superficie protésica. Hacer el diagnóstico diferencial con la herniación protésica (debilidad de la cápsula fibrosa que produce una lobulación del contorno, con la cubierta intacta) y con pliegues radiales normales causados por una envoltura redundante bajo la cápsula fibrosa o los tejidos moldeados.



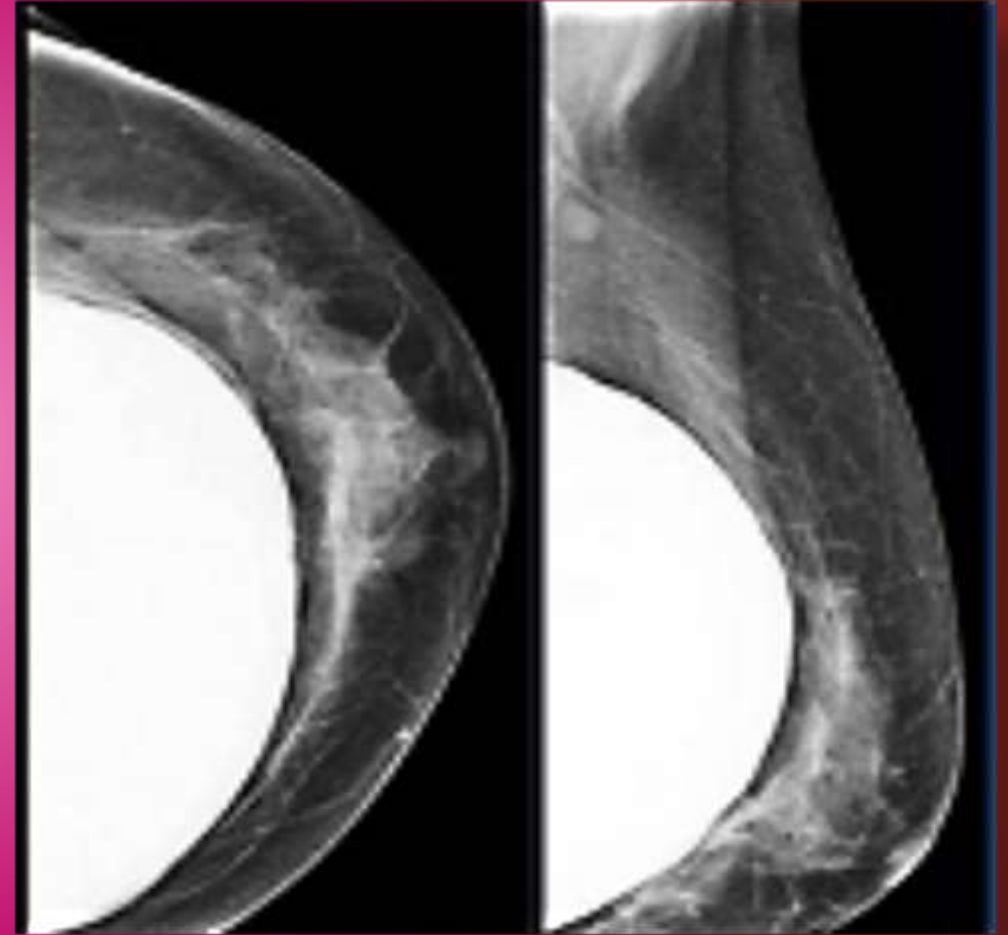
# Ruptura intracapsular.



## Mamografía



Pliegues en la superficie de la prótesis mamaria izquierda, por rotura intracapsular.



Lobulaciones múltiples en el contorno de la prótesis mamaria

# Ruptura intracapsular.



## Resonancia Magnética

- Constituye el desprendimiento de la cápsula interna de la prótesis con salida de silicona a través de una fisura o desgarro de la membrana, pero confinada por la cápsula fibrosa.
- **Signo de Lingüini o de la línea ondulante**, por colapso en distintos grados de la cubierta en el gel de silicona contenido por la cápsula fibrosa (múltiples líneas curvilíneas de baja intensidad dentro del implante de silicón que representan el elastómero colapsado flotando en el gel de silicón.)
- En caso de que se presente interrupción de un fragmento de la cubierta de silicón o exista un sangrado extenso, el gel que escapa queda contenido entre la cápsula fibrosa y el implante, quedando una invaginación local de la membrana que contiene una pequeña gota.
- de silicona en su interior dando una imagen en **lágrima invertida (teardrop sign)**.
- El **"signo del ojo de cerradura"**, que se trata de una invaginación local de la membrana pero sin contacto entre las dos caras de la membrana, a diferencia de lo que ocurre en el signo de la lágrima. Por tanto, en vez de verse una pequeña gota de silicona en su interior lo que se observa es una pequeña cantidad de silicona libre.
- El signo de la **línea subcapsular**, que se trata de una línea de baja intensidad de señal que discurre por debajo y paralela a la cápsula fibrosa y que se continúa con la membrana.





# Ruptura intracapsular.

## Resonancia Magnética

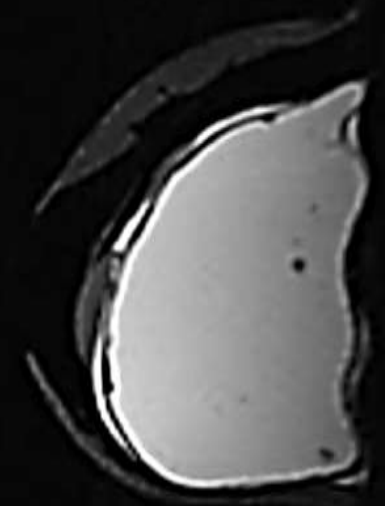
- El "**signo del aceite en ensalada**", pero sólo es indicativo de rotura intracapsular en prótesis mixtas de doble luz, ya que traduce la presencia de gotas de agua o suero suspendidas en el gel de silicona. En las prótesis de silicona dicho hallazgo se corresponde con gotas de esteroides o antibióticos infiltrados perioperatoriamente en el interior de la prótesis, y por tanto no es indicativo de rotura.
- Las prótesis mamarias pueden plegarse en su superficie, produciendo unas imágenes características en ecografía y RMN que no deben confundirse con una rotura intracapsular. Se visualizan como pequeñas líneas, de disposición radial, que se originan en la membrana y no llegan a alcanzar la cara opuesta de la prótesis.
- Deben confirmarse en al menos dos planos y sólo en el caso de contener silicona pueden representar una rotura intracapsular en fase muy inicial.



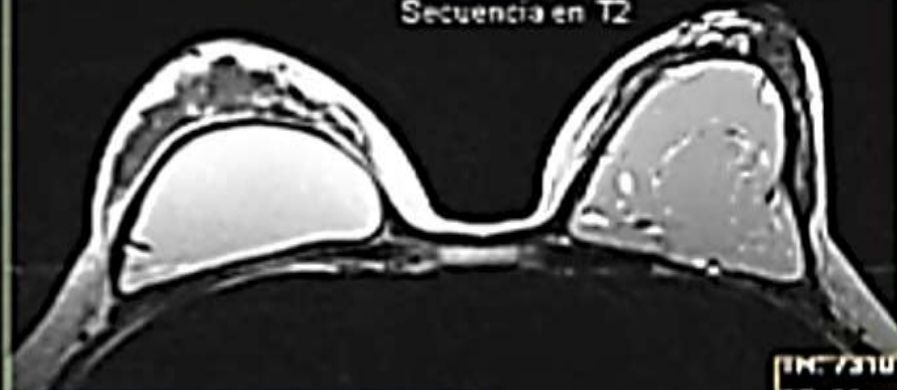
# Patología protésica

## Rotura intracapsular por RM

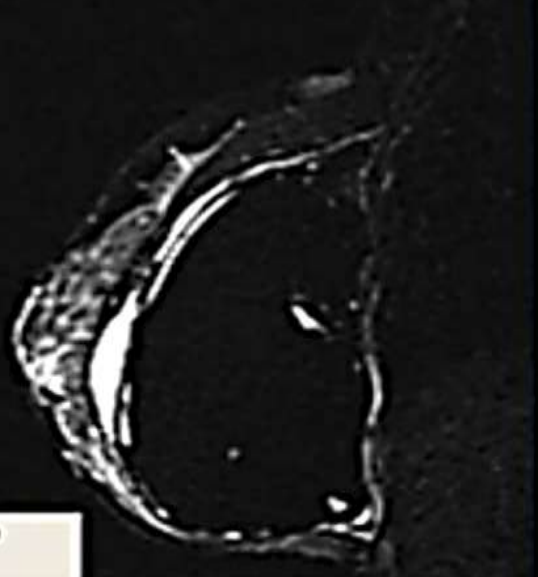
Supresión de líquido



Secuencia en T2

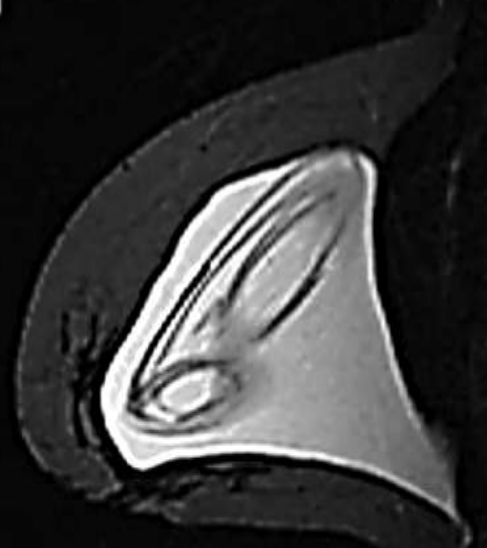

Supresión de sílica



TR: 7310  
TE: 89  
AC: 1

Supresión de líquido



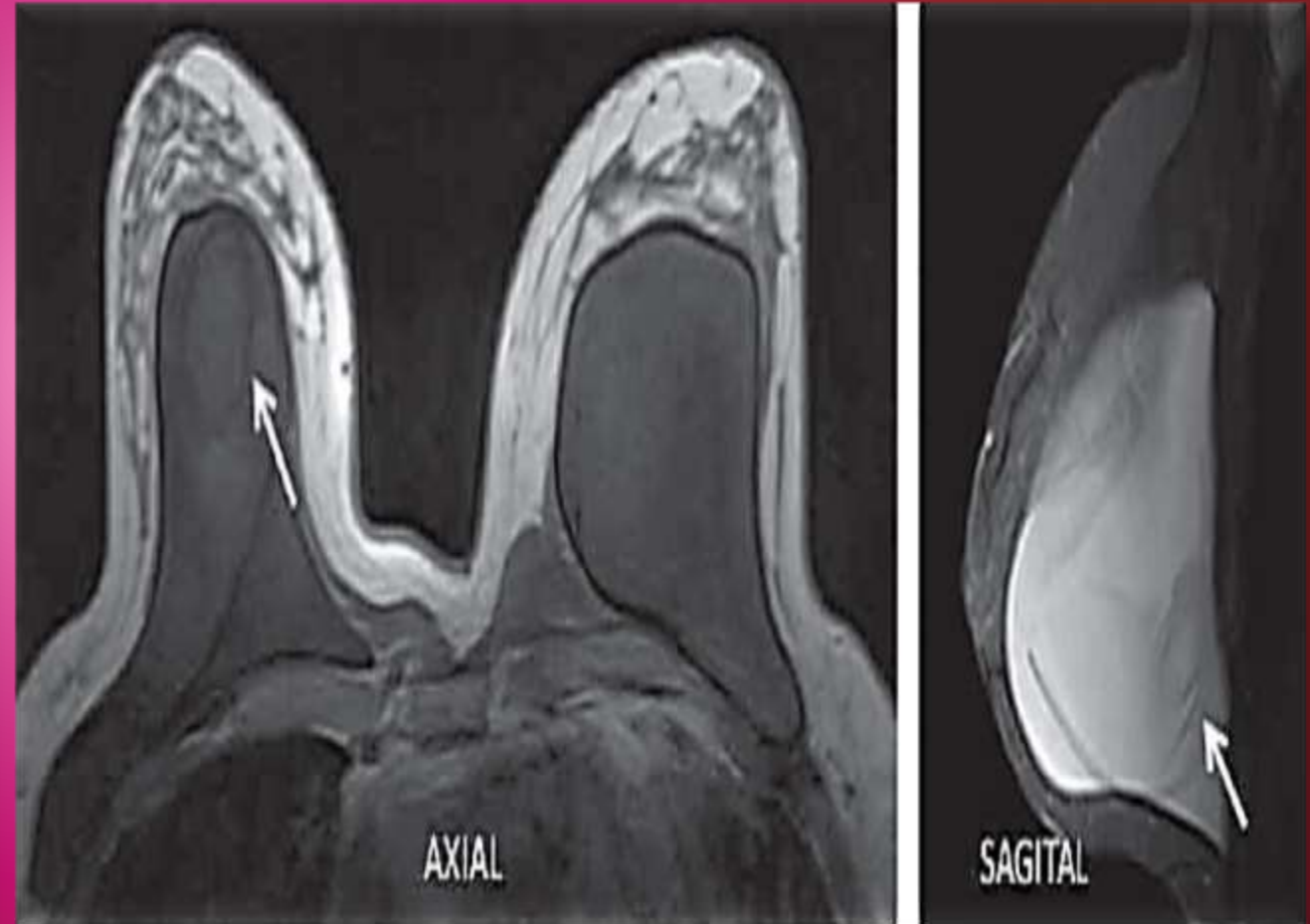
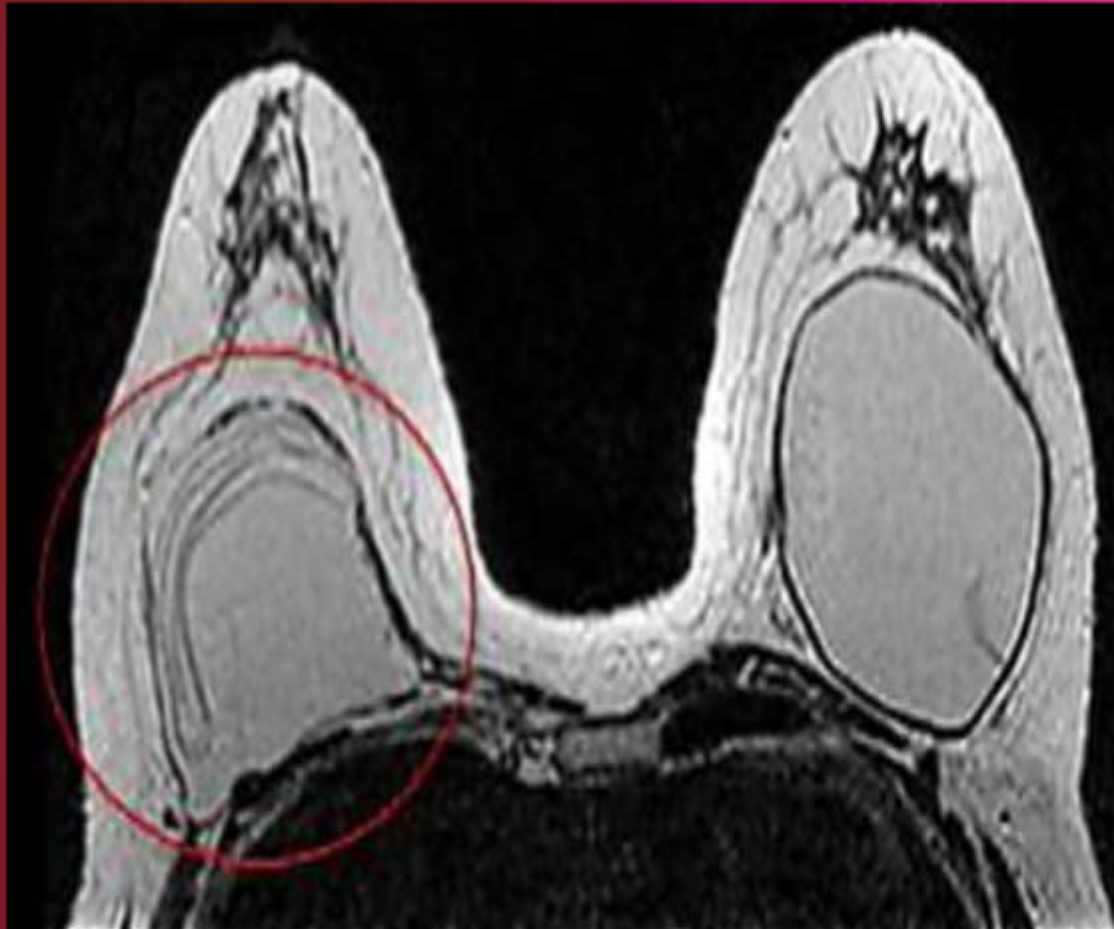Patrón en "gota de aceite"  
Líquido entre cápsulas.

Curvilineas



# Ruptura intracapsular.

Resonancia magnética:

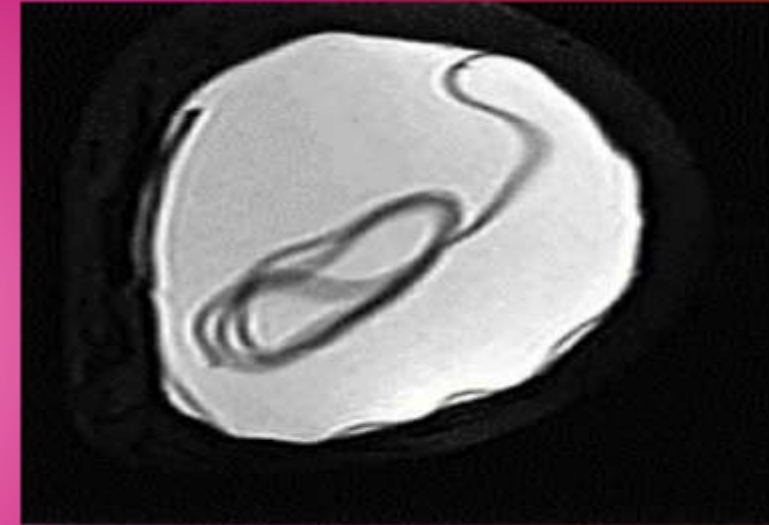
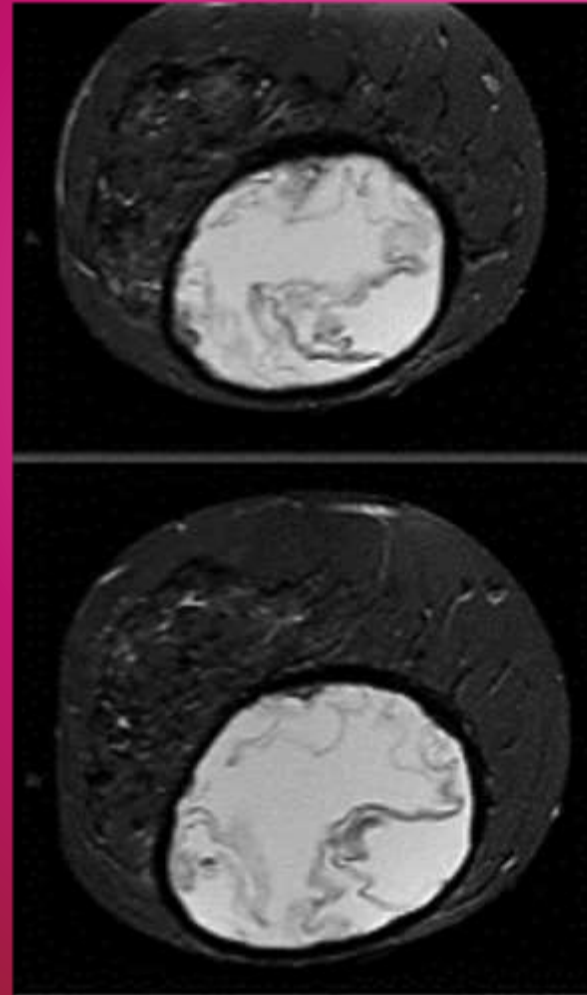
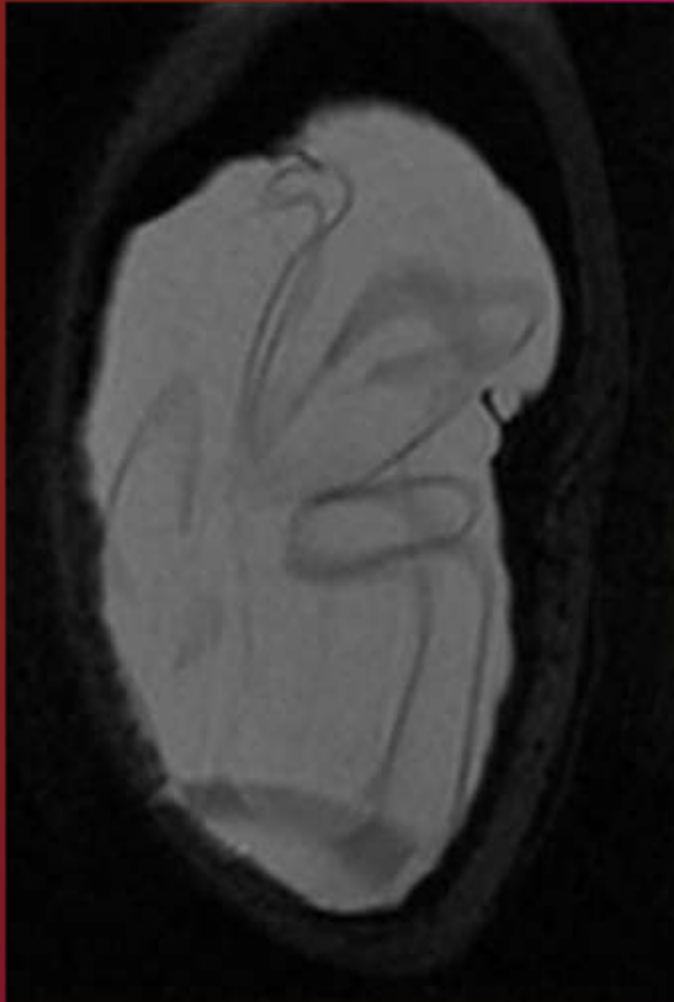


**Signo de Lingüini**, indicando una ruptura intracapsular.



# Ruptura intracapsular.

## Resonancia magnética:

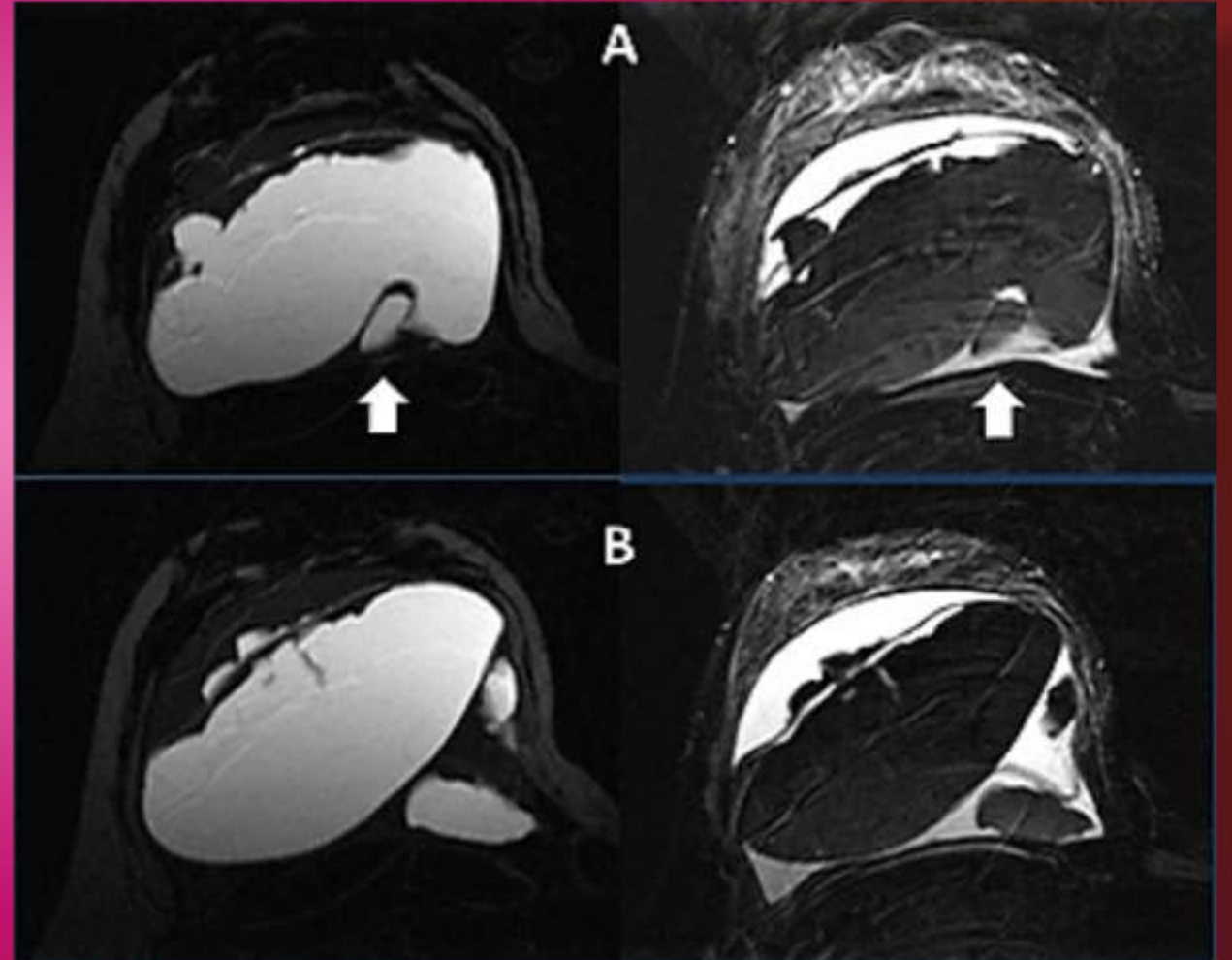
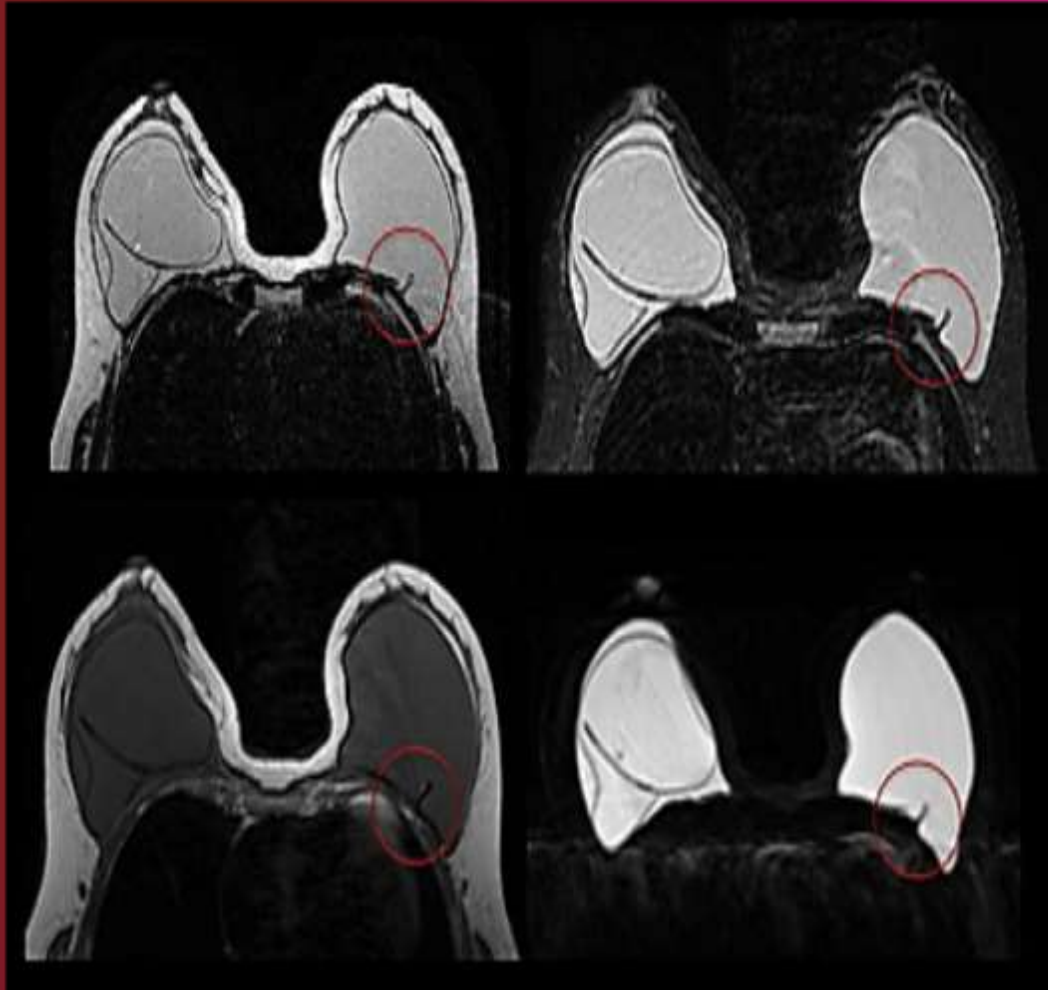


Rotura protésica intracapsular. **Signo de linguini o línea ondulante:** múltiples líneas hipointensas, curvilíneas atravesando la prótesis mamaria y signos de contractura capsular: morfología esférica y engrosamiento de la cápsula fibrosa



# Ruptura intracapsular.

## Resonancia magnética:

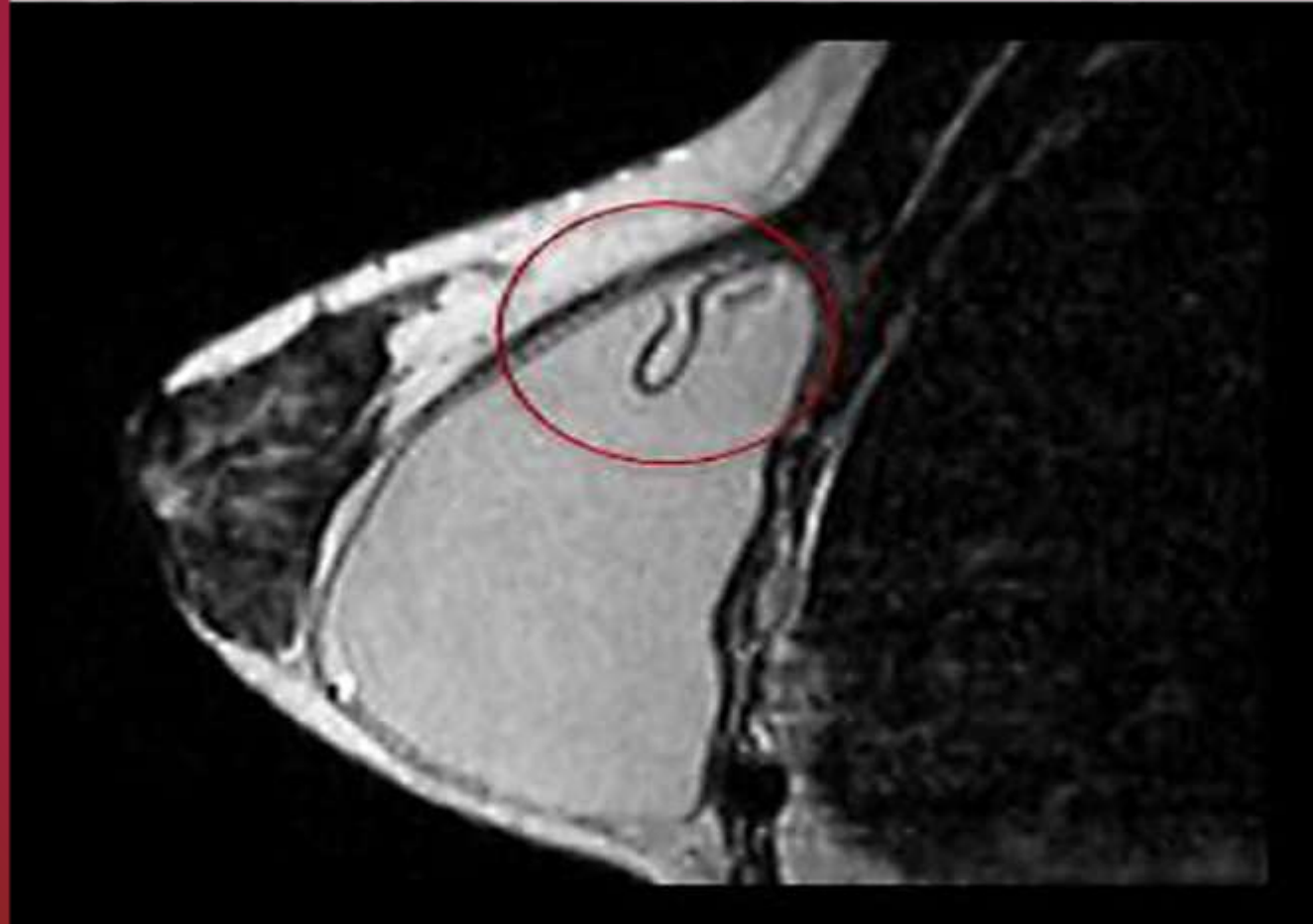


**Signo de la lágrima.** Cortes axiales en secuencias T2, STIR, T1 y SS.



## Ruptura intracapsular.

Resonancia magnética:

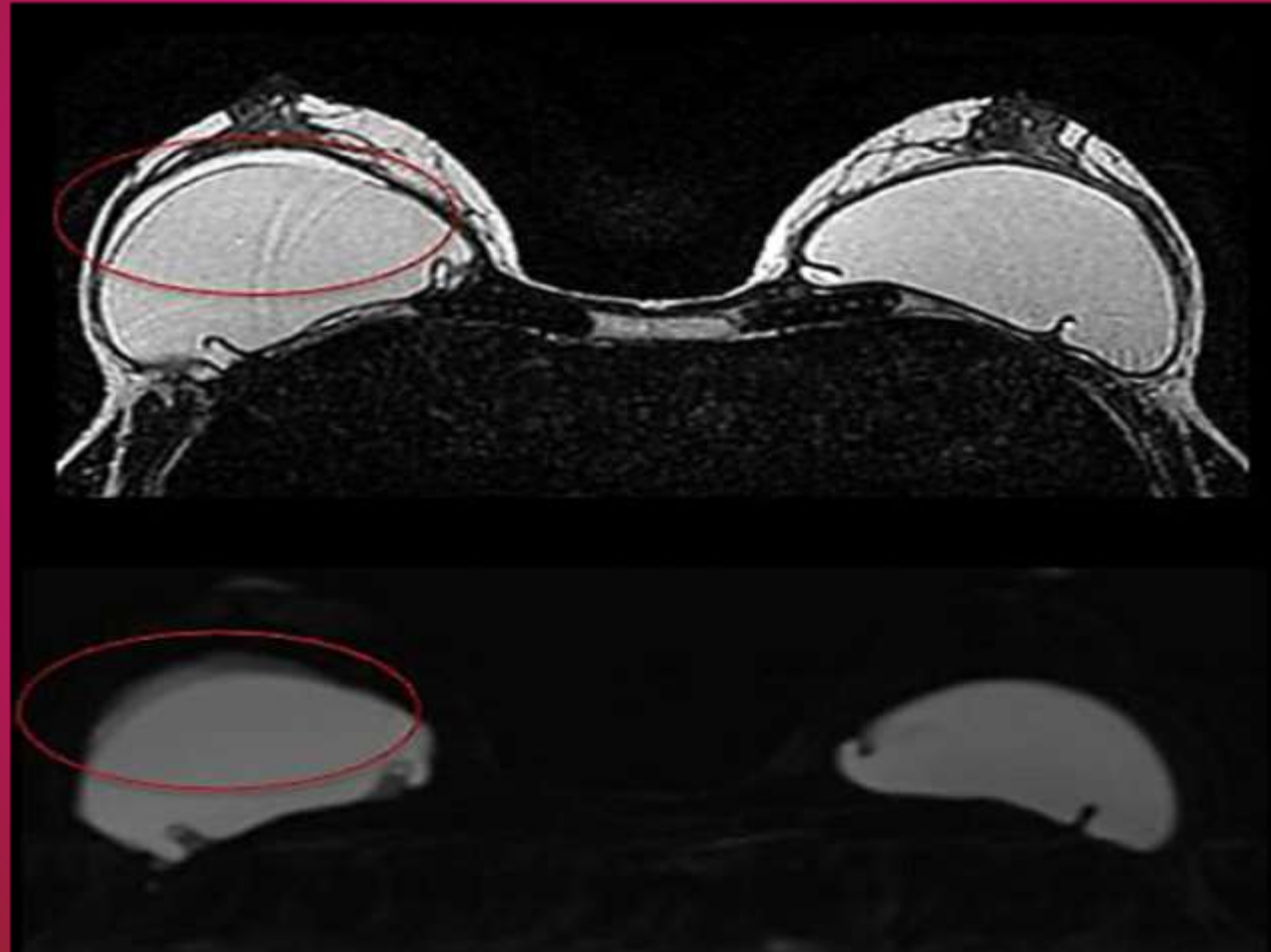


Signo del **ojo de la cerradura**. Corte sagital en secuencia T2



# Ruptura intracapsular.

Resonancia magnética:

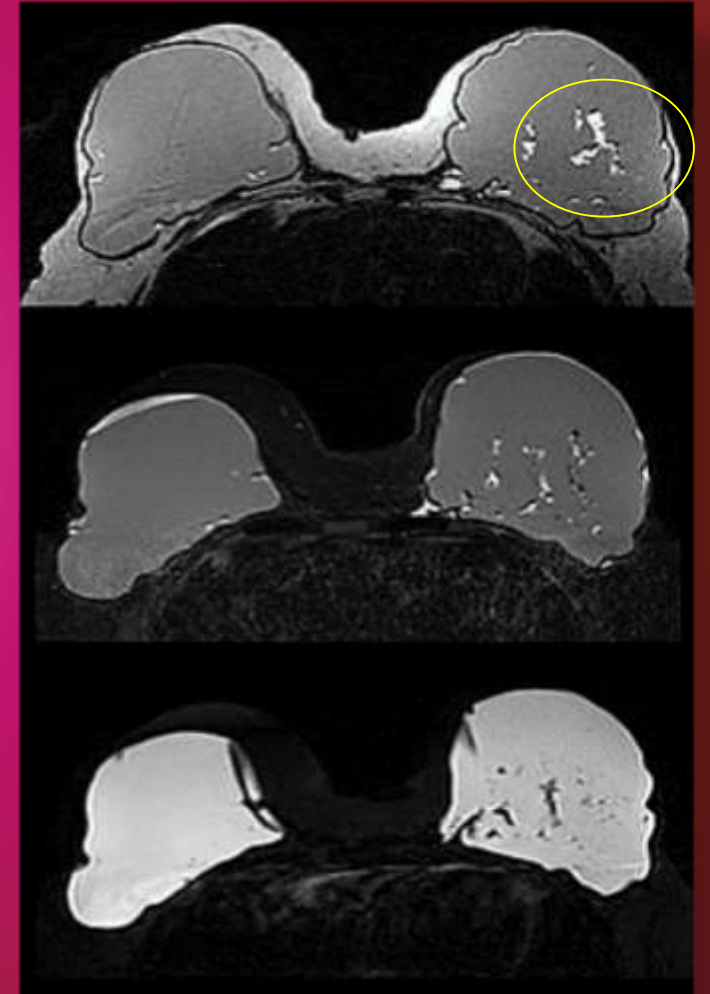
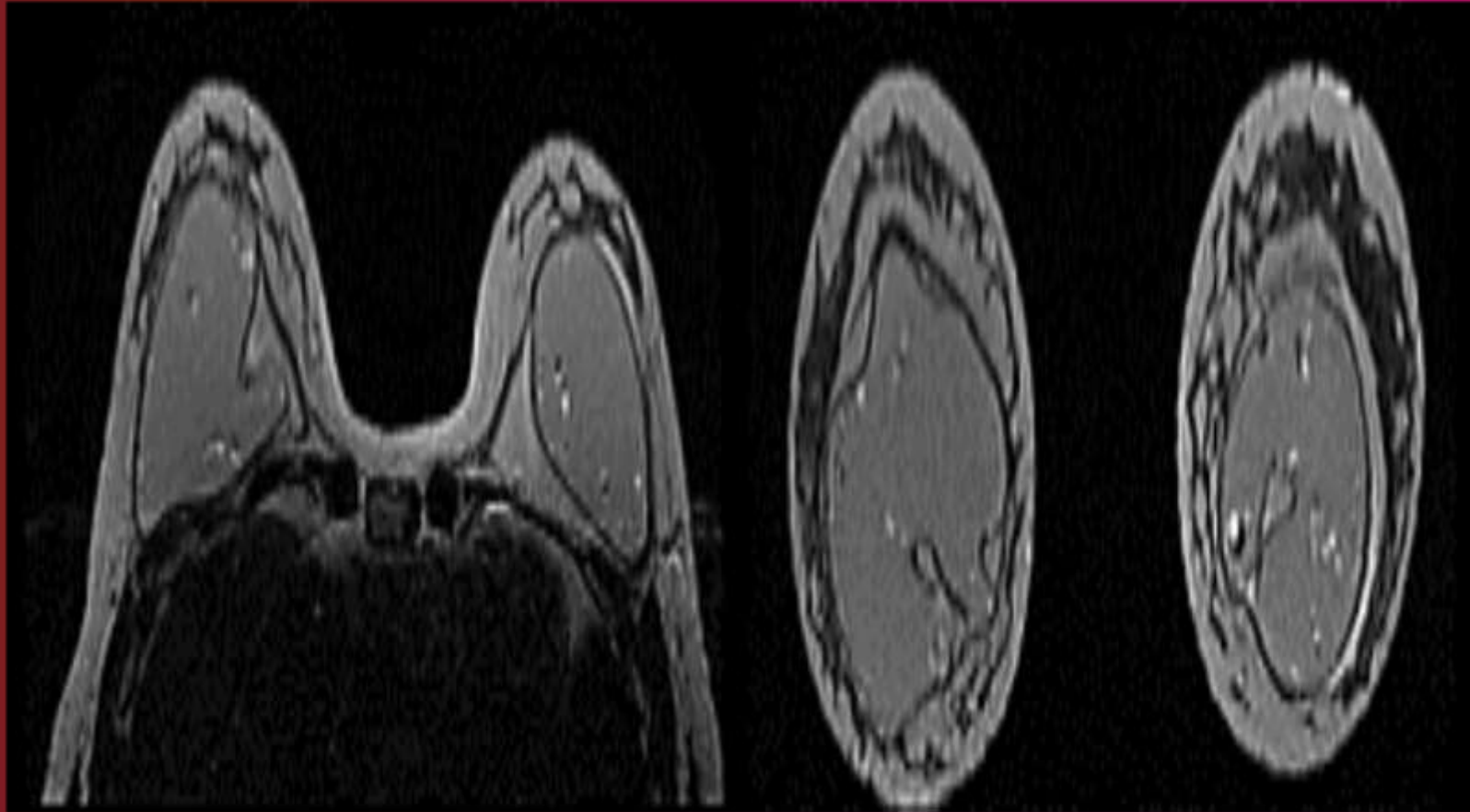


Línea subcapsular. Cortes axiales en secuencias T2 y SS.

# Ruptura intracapsular.



## Resonancia magnética:



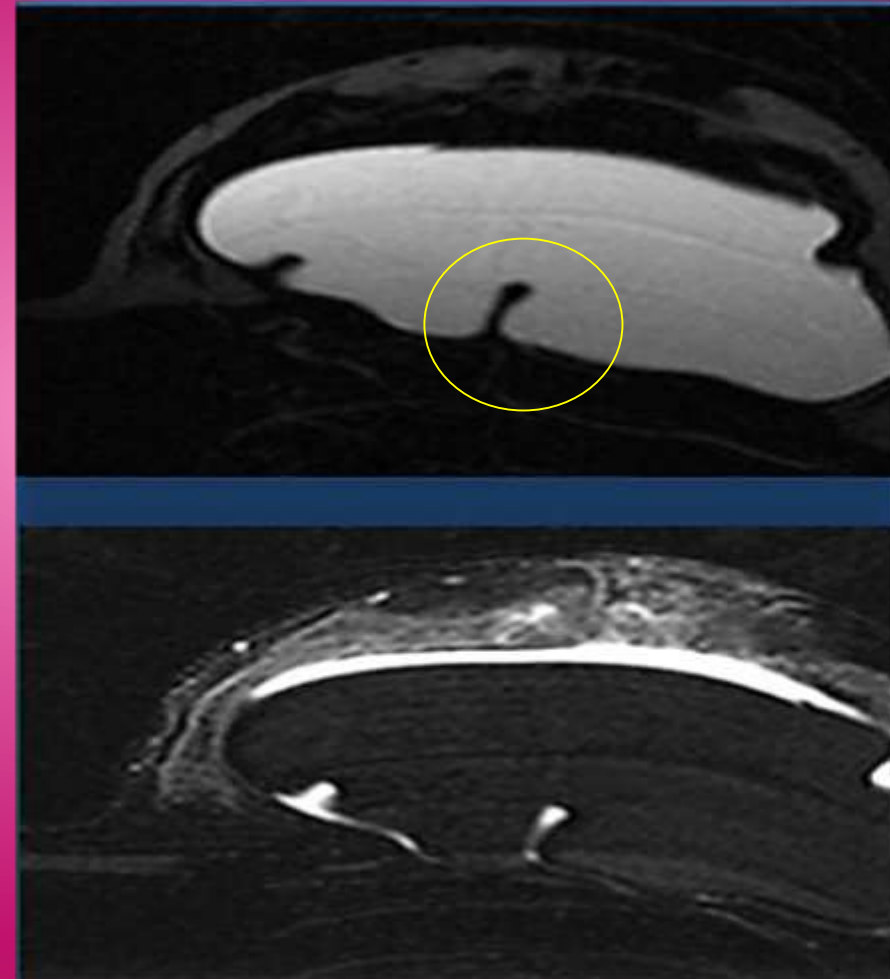
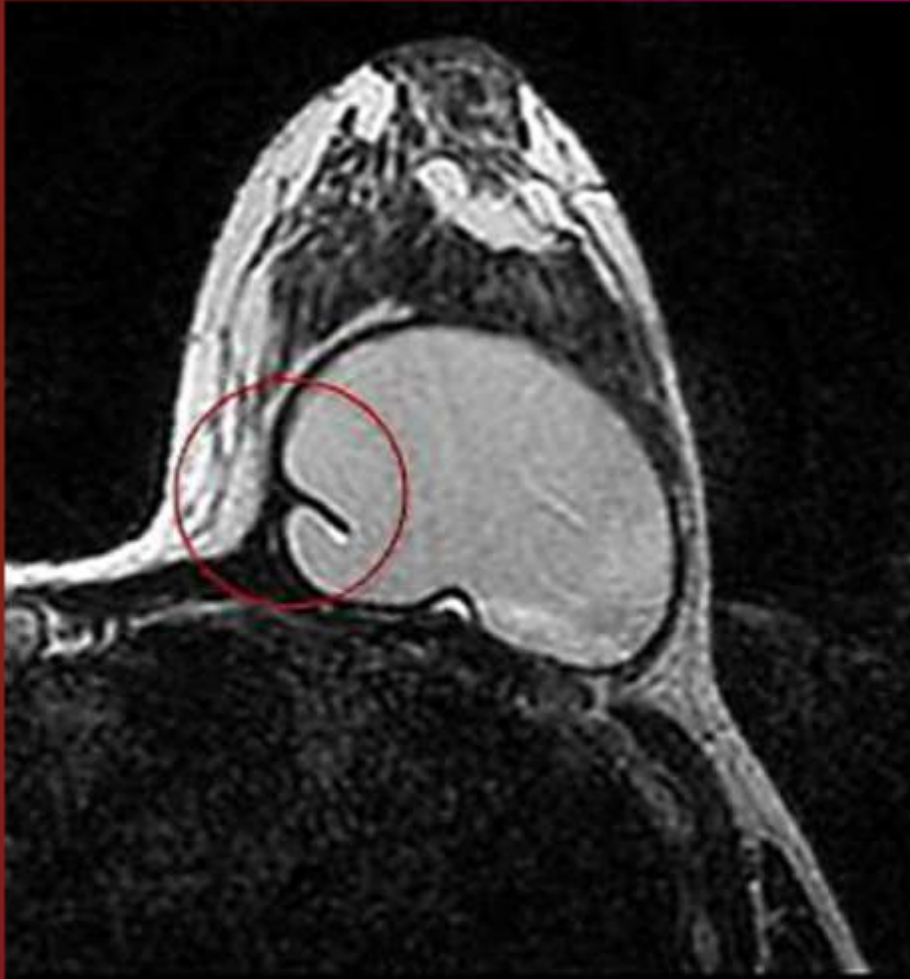**Signo del aceite en ensalada** en prótesis de doble luz Cortes axial y coronal en secuencia T2, STIR y SS



# Ruptura intracapsular.



## Resonancia magnética:



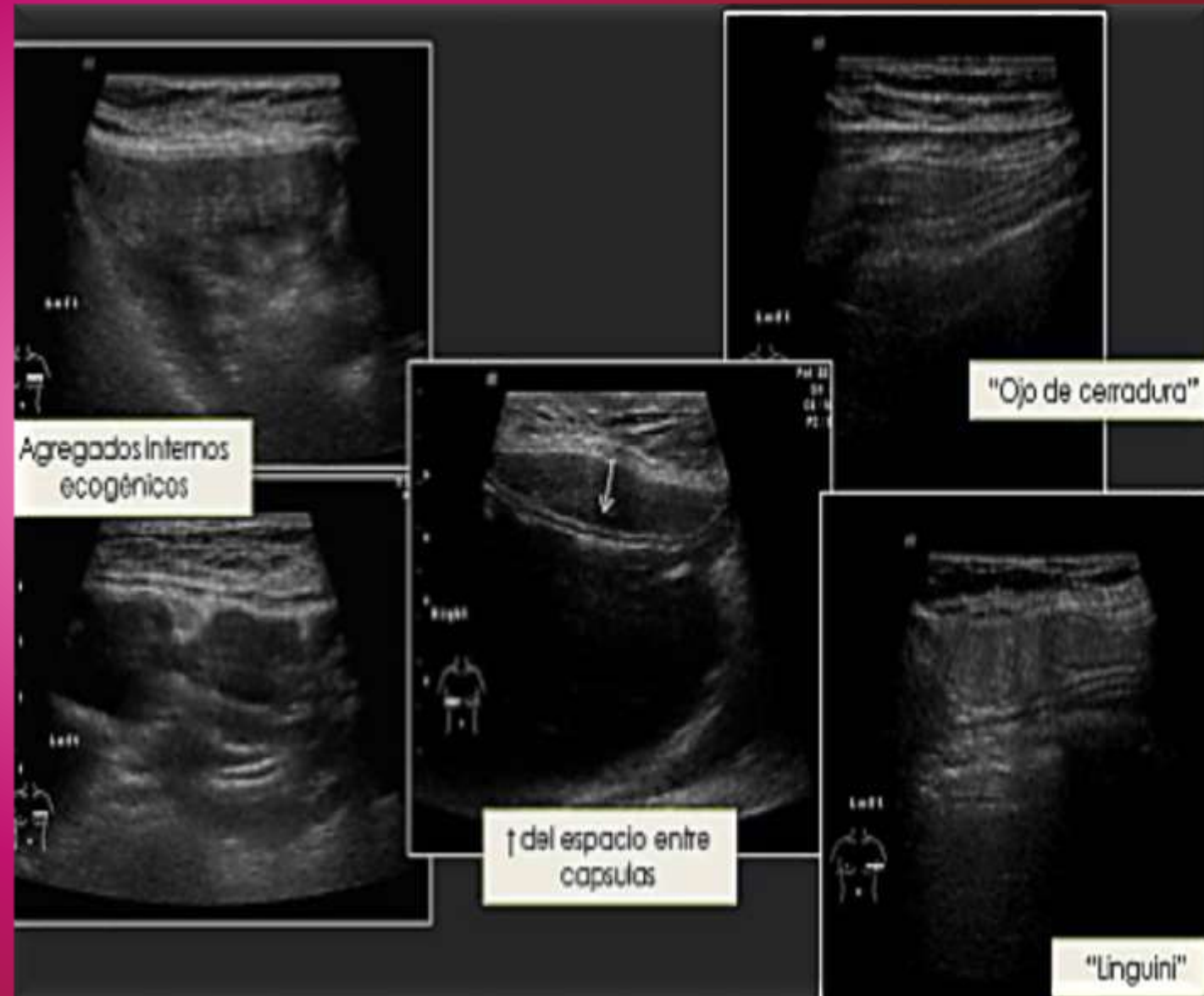
**Pliegue radial.** Corte axial en secuencia T2.



# Ruptura intracapsular.

## Ecografía

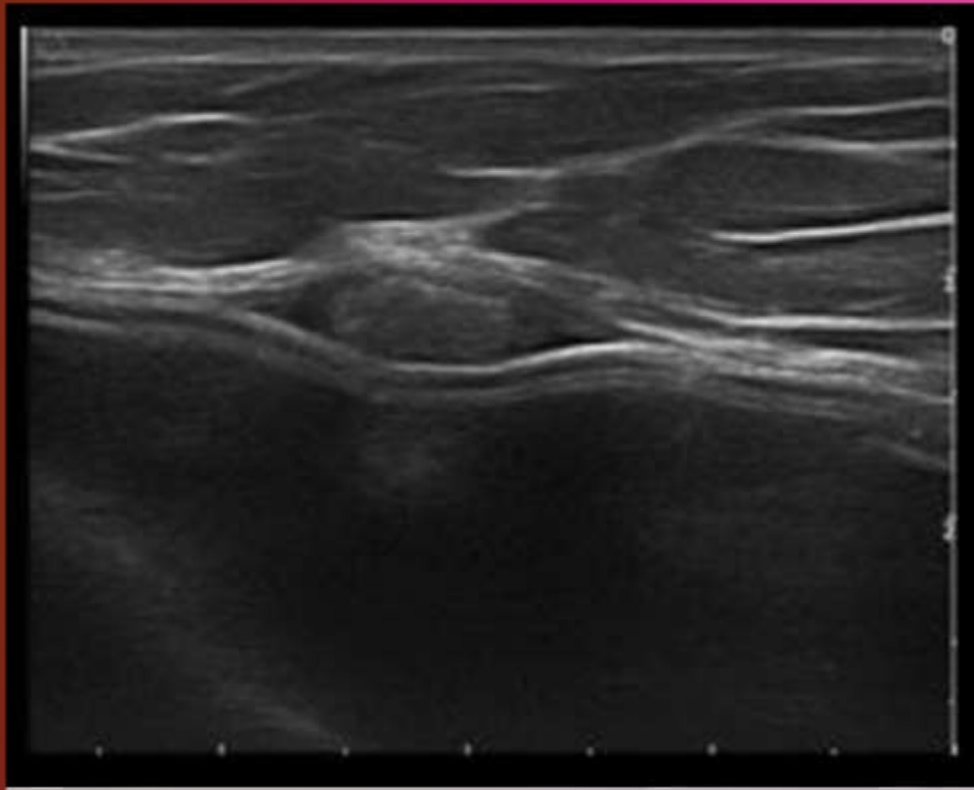
- Aumento del espacio intracapsular, ecos difusos de mediana intensidad entre la membrana y la cápsula.
- Múltiples líneas curvilíneas de baja intensidad dentro del implante de silicón que representan el elastómero colapsado flotando en el gel de silicón **"signo de Lingüini o linguine sign"**.
- Pliegues radiales anómalos con contenido líquido, ecogénico o en **"tormenta de nieve"**.
- El **"signo de la escalera"**, finas líneas ecogénicas paralelas entre sí atravesando el interior de la prótesis, que simulan los escalones de una escalera y que se corresponden con los pliegues de la membrana colapsada.



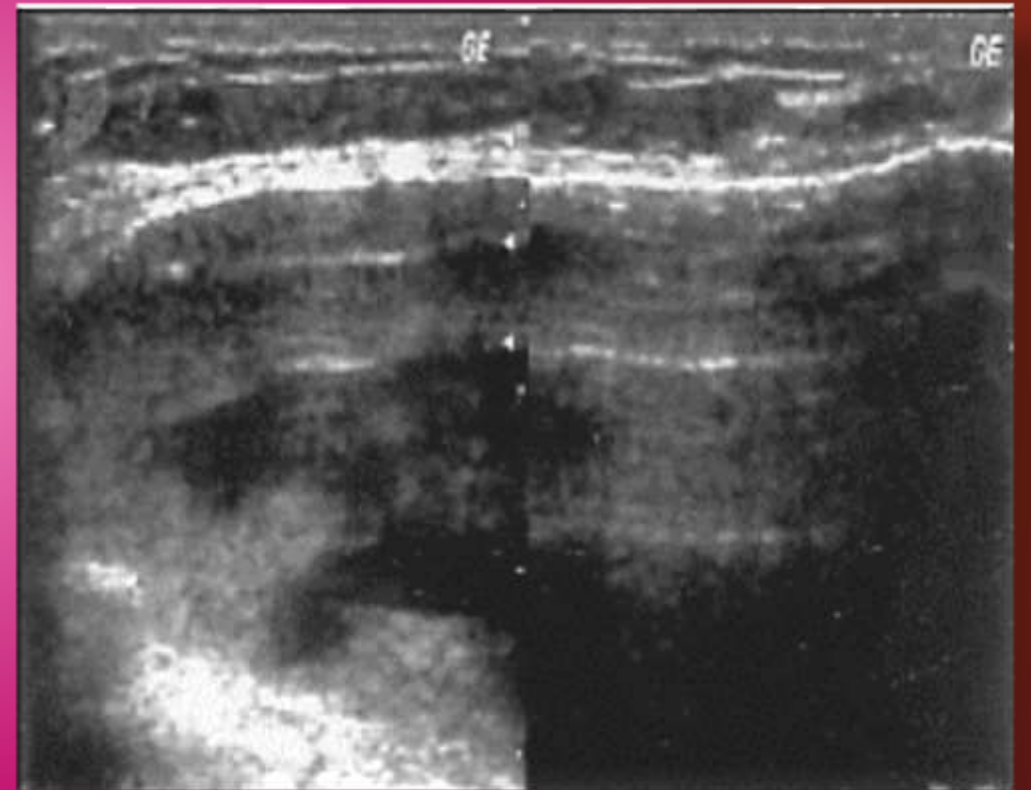
# Ruptura intracapsular.



## Ecografía



**USD:** Aumento del espacio intracapsular + nódulo isoecoico. Sonda lineal

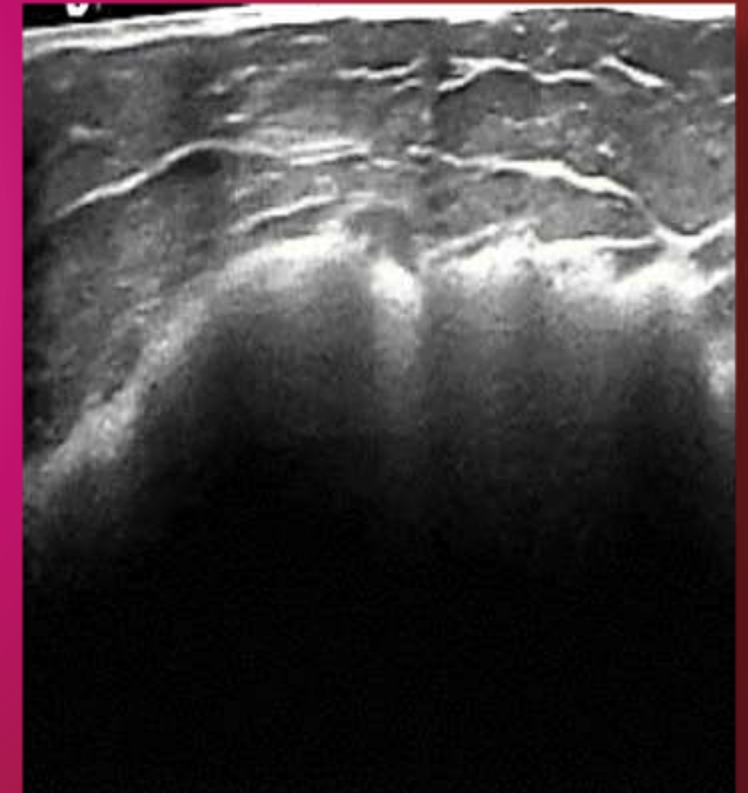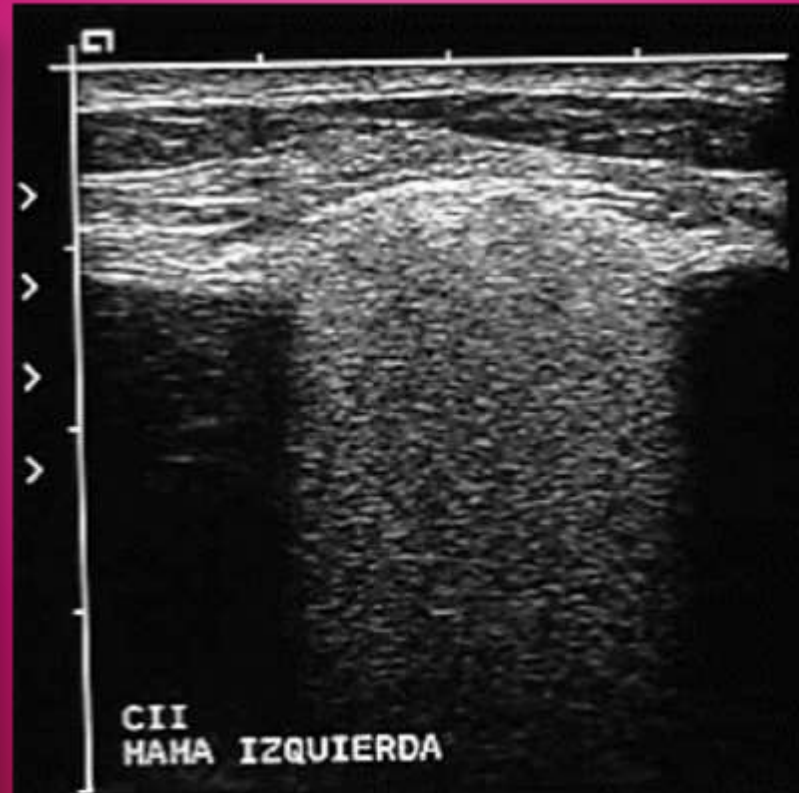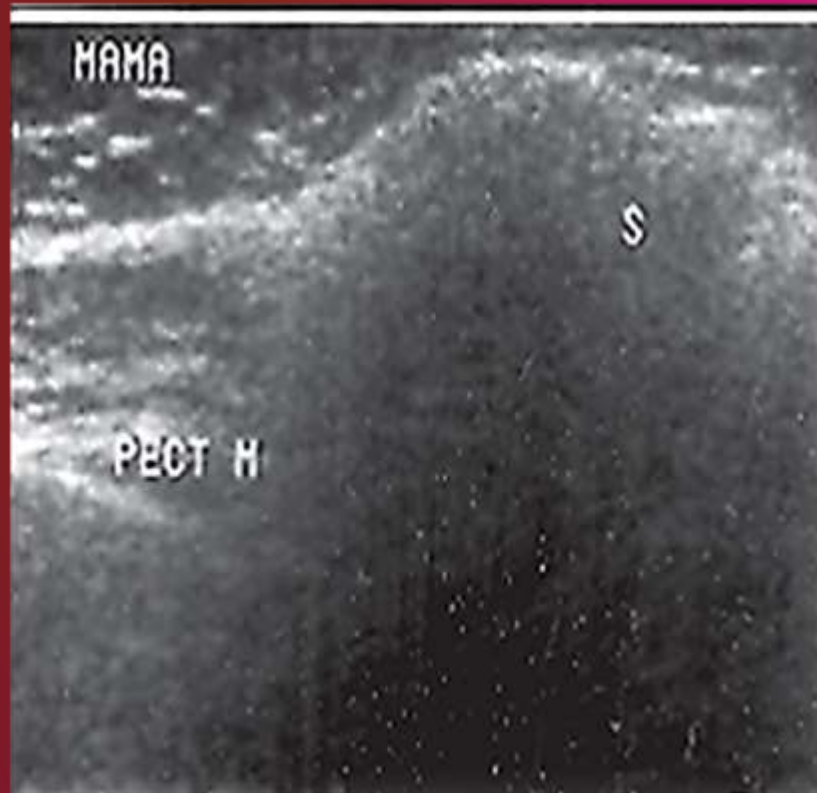


**USD:** Ruptura intracapsular, "*linguine sign*"



# Ruptura intracapsular.

## Ecografía

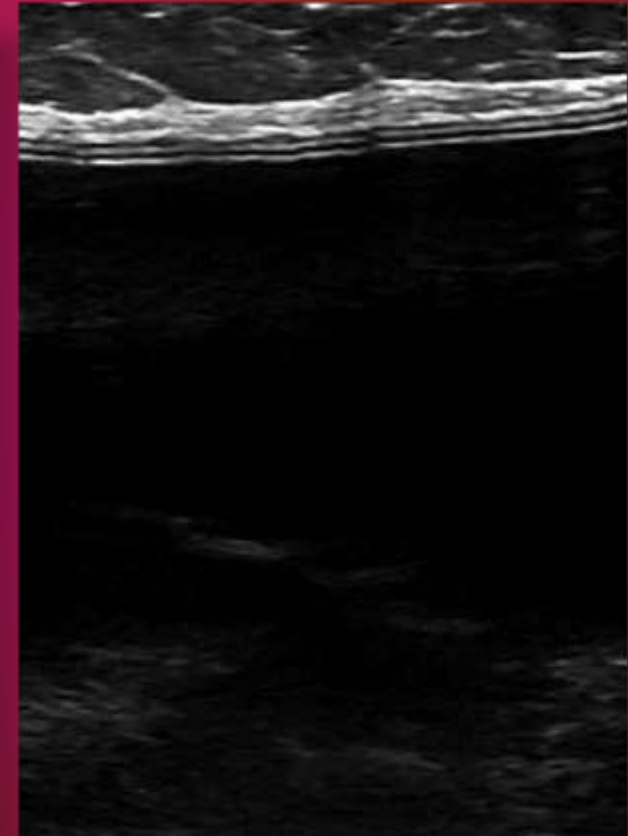
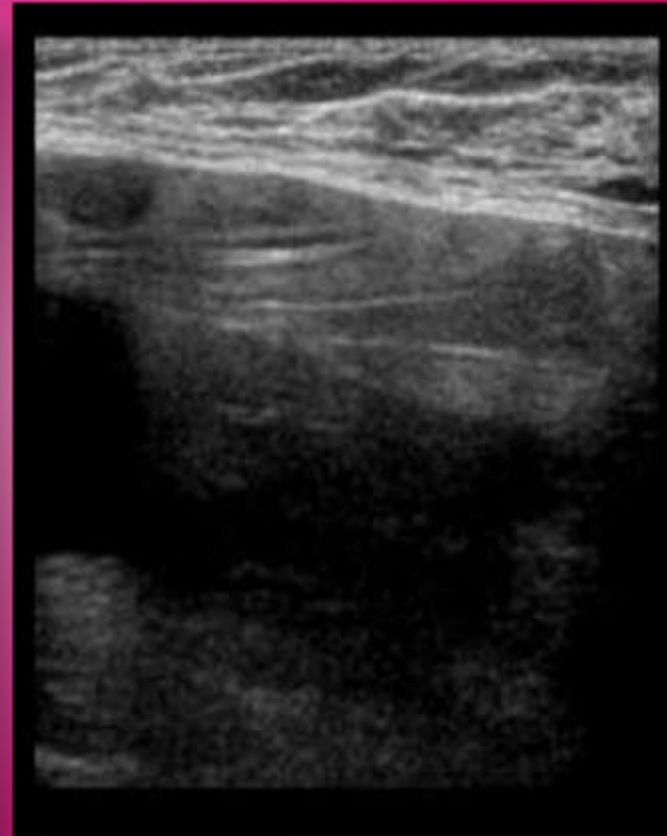
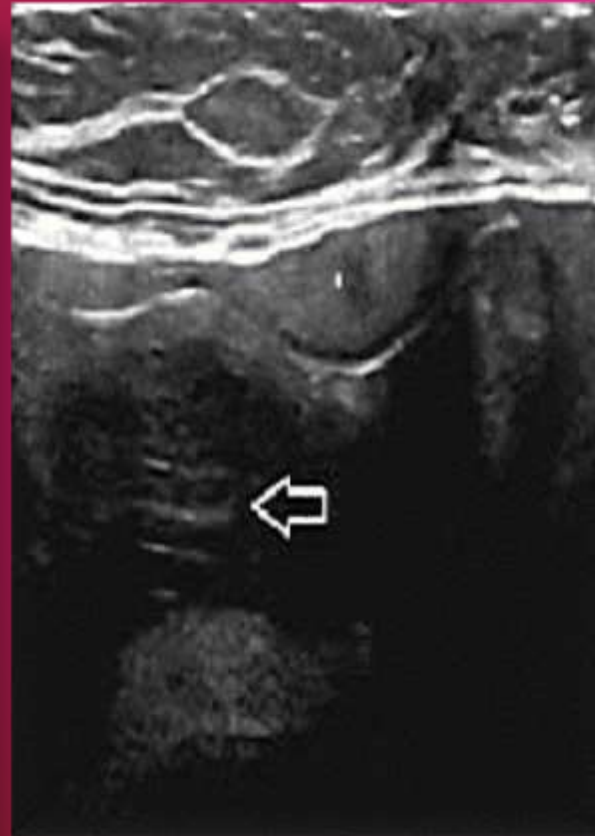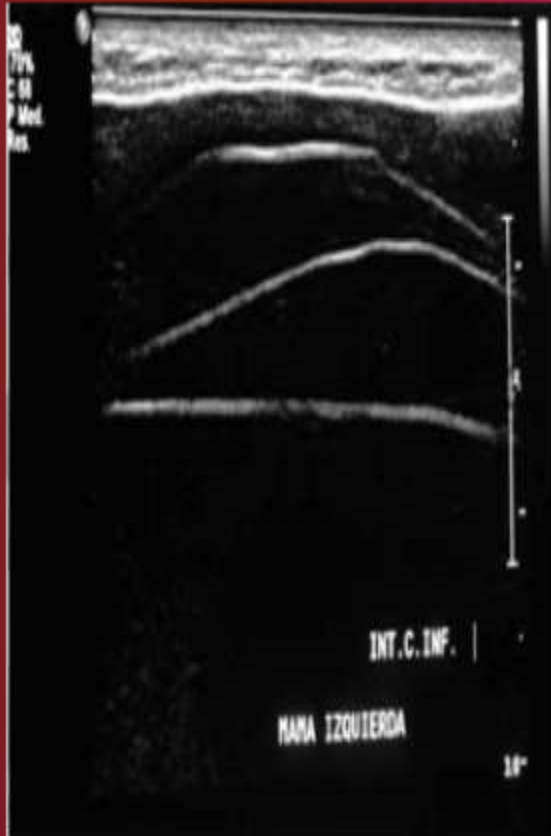


Signo de ***“tormenta de nieve”***

# Ruptura intracapsular.



## Ecografía



Múltiples líneas paralelas discontinuas al interior del implante, conocido como **«patrón en escalera» o *stepladder***, que indica ruptura y colapso de los pliegues del implante.

# Ruptura extracapsular.



- Consiste en la extravasación de silicona fuera de la cápsula fibrosa, con formación secundaria de granulomas (siliconomas) e infiltración de adenopatías.

The composite image displays four panels illustrating extracapsular rupture of a breast implant. On the left, two ultrasound (US) images show a 'snowstorm' pattern of echogenic material outside the implant capsule. In the center, a mammography image shows a double-contour and irregular shape of the implant, along with dense material outside its boundaries. On the right, two MRI (RM) images are shown: the top one is a T2-weighted scan labeled 'Supresión de líquido' (Liquid suppression) showing a red arrow pointing to the implant shell and a green arrow to the surrounding fluid; the bottom one is a T1-weighted scan labeled 'Supresión de silicona' (Silicone suppression) showing a red arrow pointing to the implant shell and a green arrow to the silicone material outside the capsule.

**En US** se aprecia patrón en "tormenta de nieve" extracapsular.

**En mamografía** se aprecia imagen de doble contorno e irregularidad, así como material denso fuera de los límites del implante.

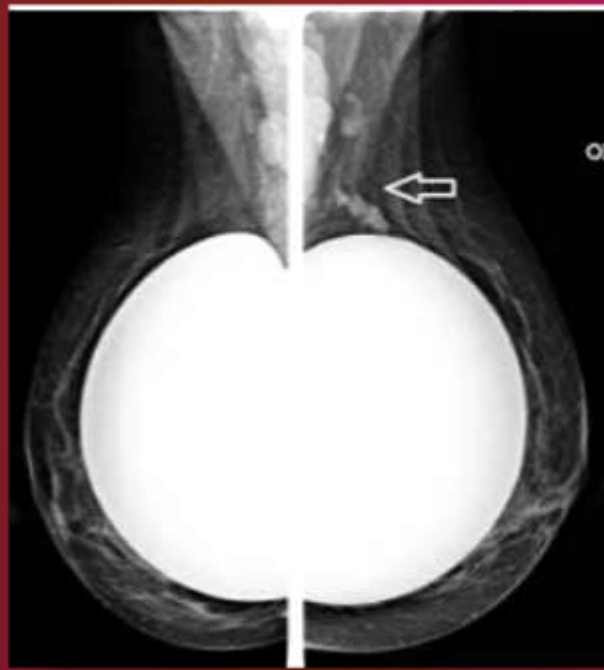**En RM** se aprecia material extracapsular que se comporta como la silicona (R) así como líquido periprotésico (L).

# Ruptura extracapsular.

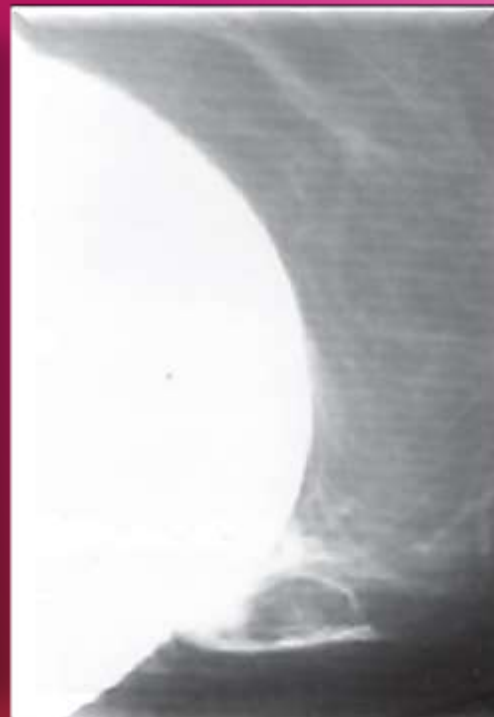

## Mamografía

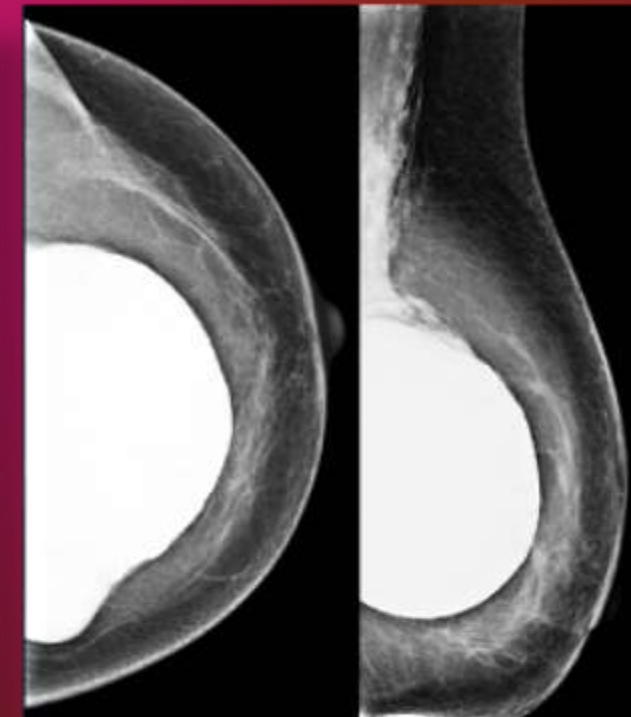
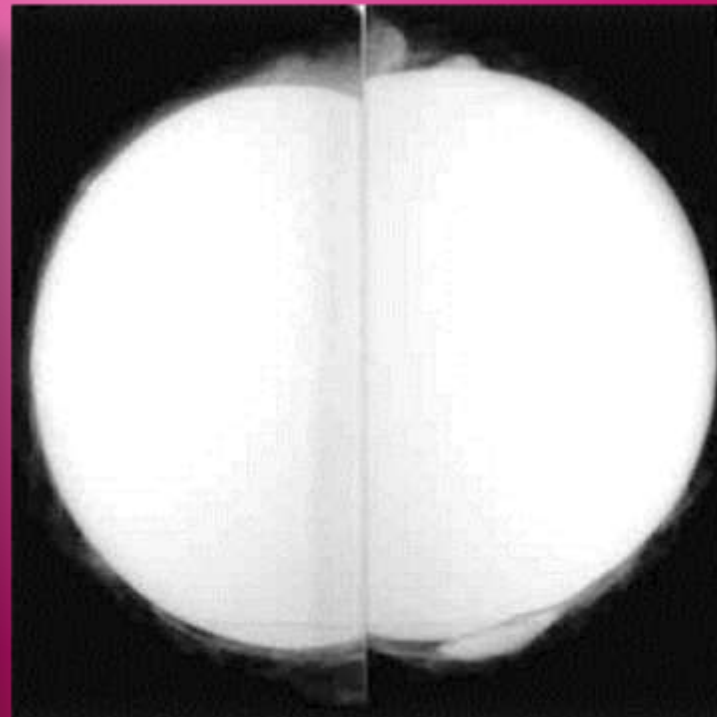
- Presencia de silicona libre radiopaca y siliconomas en el parénquima mamario.
- La silicona libre por fuera del contorno del implante, el cual se observa como zonas densas redondeadas, (glóbulos radioopacos que llegan a ser confluentes), adyacentes o separadas de los implantes.
- Alteraciones en el contorno del implante, por contractura de la cápsula periprotésica o de las zonas de herniación del implante a través de ésta.



Silicona libre (flecha) en el parénquima mamario y en ganglios



**Ruptura extracapsular:** Material radiodenso periprotésico de la silicona libre en parénquima mamario.



# Ruptura extracapsular.



## Ecografía

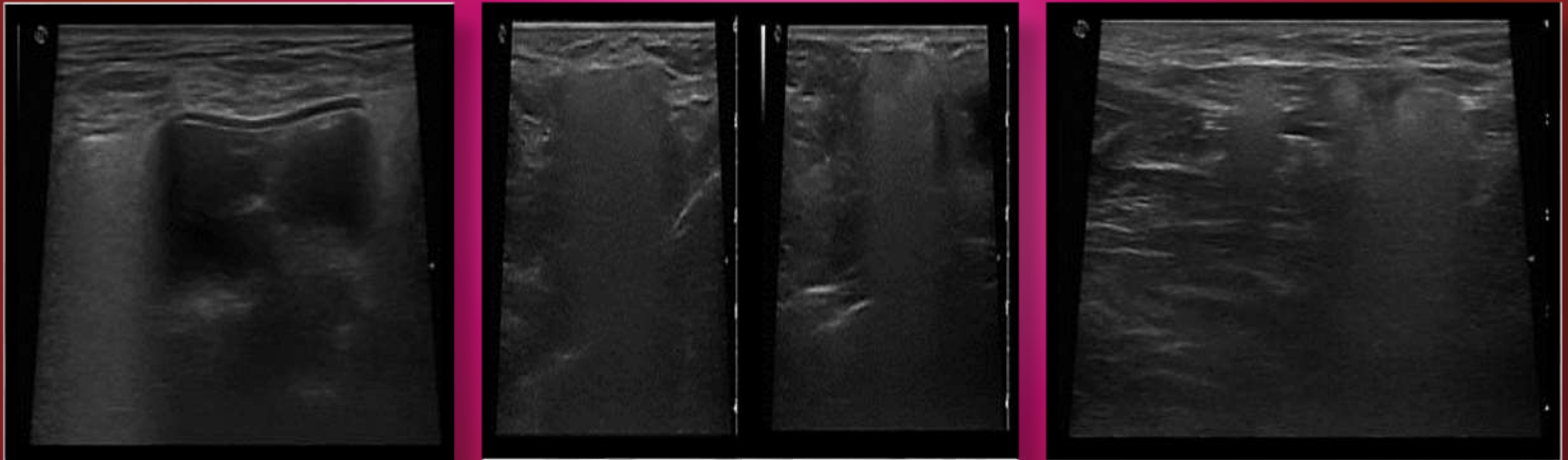
- Se caracteriza por presencia de masas hiperecoicas o hipoecoicas, dispersión del haz sonográfico **“patrón en tormenta de nieve”**, artefacto ecogénico producido por la silicona en la mama lo que impide la visualización de los tejidos y planos posteriores.
- Los siliconomas consisten en formaciones nodulares hipoeecogénicas de similares características a quistes.
- Discontinuidad en la cubierta del implante, múltiples líneas paralelas al interior del implante **“signo de la escalera” o stepladder sign**, que representan la cubierta del implante colapsada flotando en el silicón.
- El signo del **“pliegue ecogénico”** por presencia de silicona entre los pliegues.
- También pueden presentarse como quistes complejos o **nódulos sólidos isoecogénicos**.



# Ruptura extracapsular.



## Ecografía

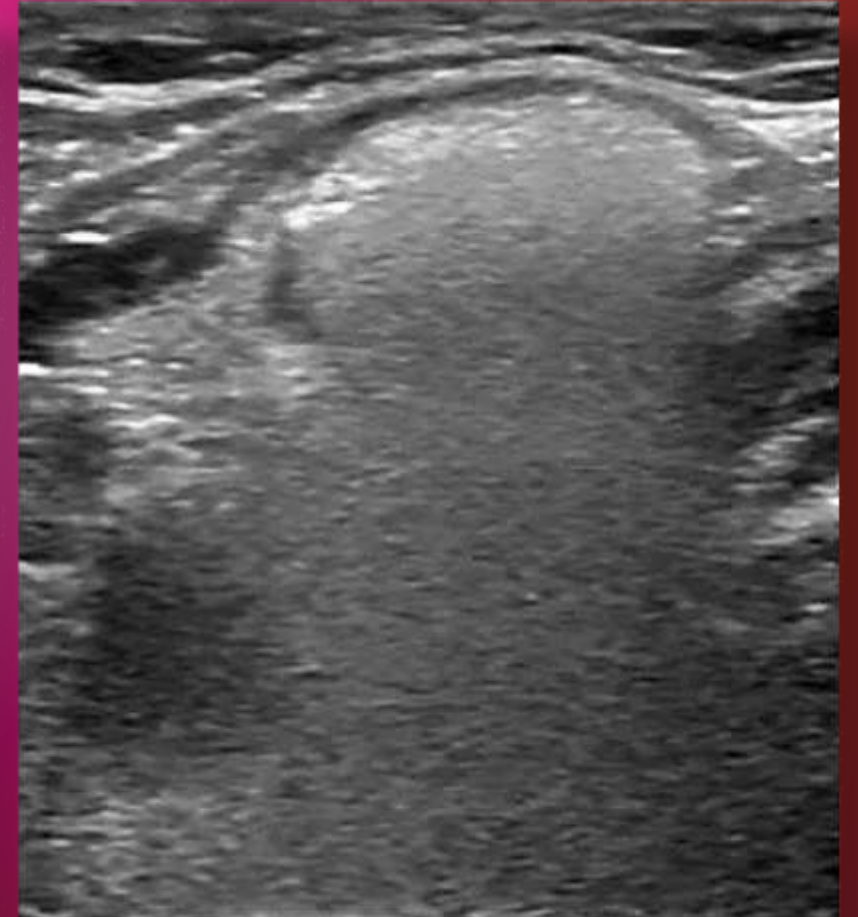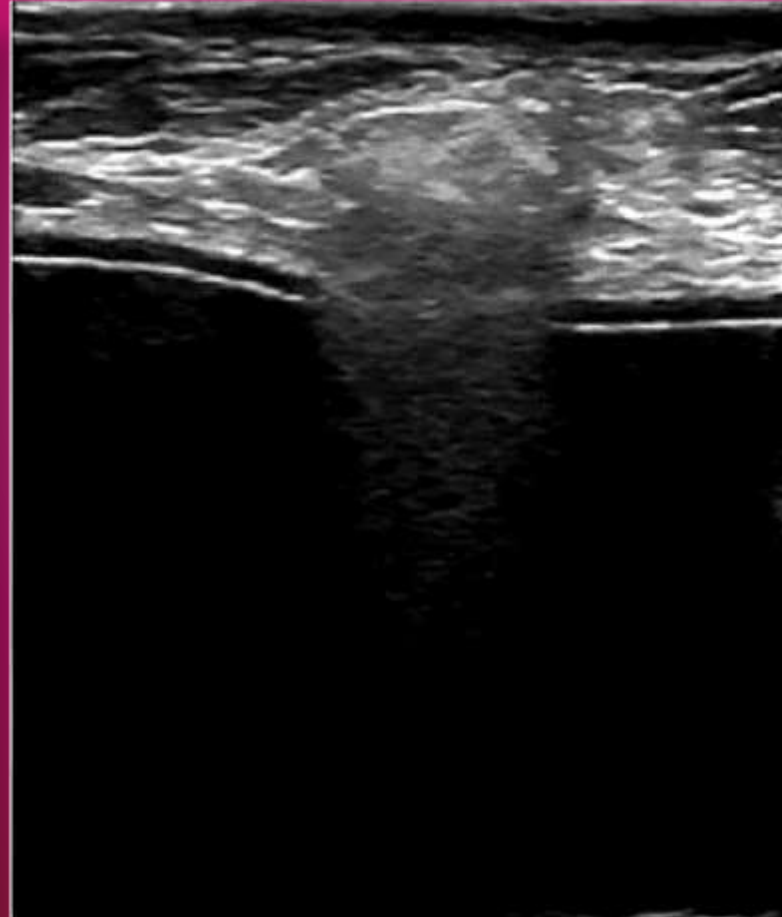


Silicóm libre con ***signo de la tormenta de nieve.***

# Ruptura extracapsular.



## Ecografía

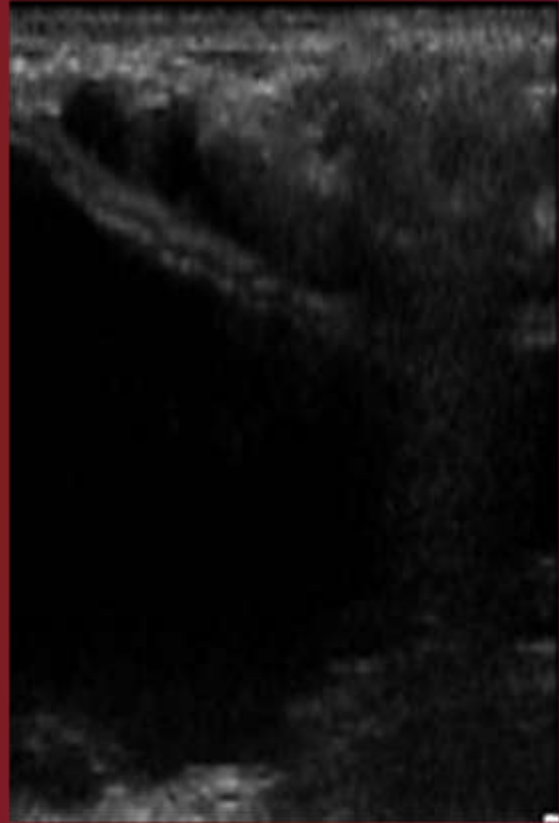

Nódulo isoecoico. Sonda lineal.

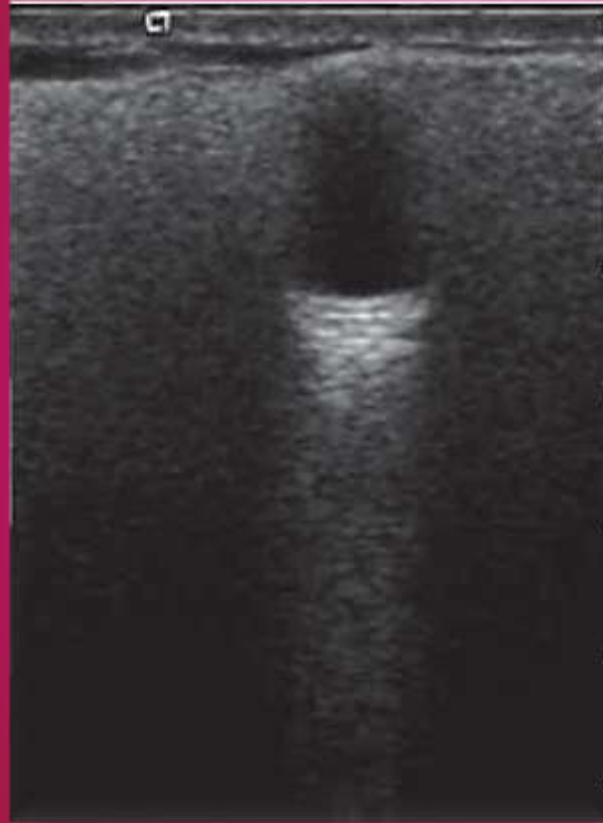


# Ruptura extracapsular.

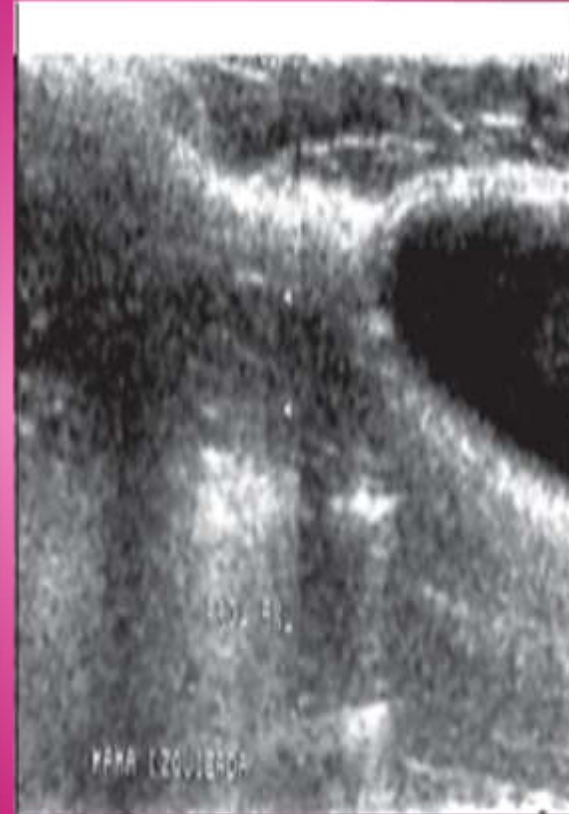## Ecografía



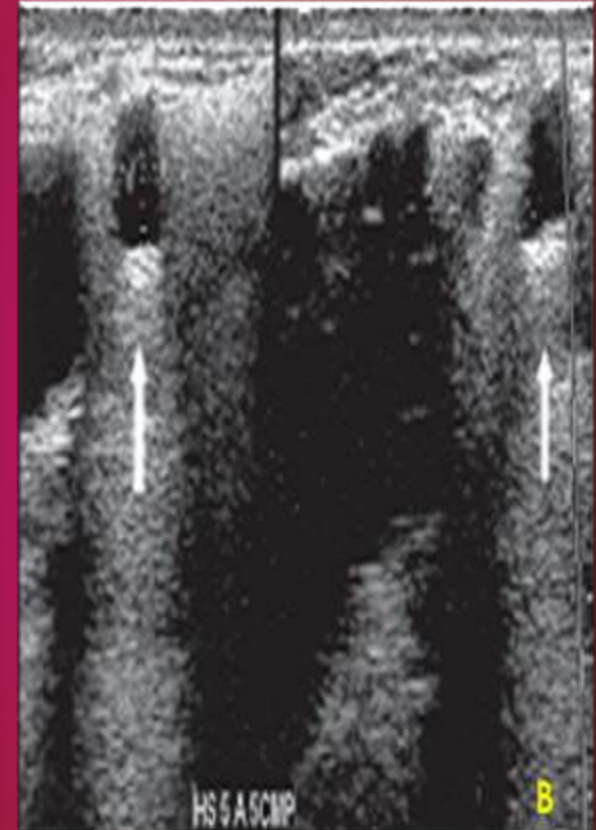Pequeña colección hipo/anecogénica, por acúmulo de silicona libre



**USD:** Imagen anecoica producida por uno de los silicomas en el tejido mamario.



Prótesis con deformidad en su contorno y hay signos de ruptura extracapsular.



Silicona libre signo de **"tormenta de nieve"** y siliconomas (flecha).



# Ruptura extracapsular.

## Resonancia Magnética

- Presencia de silicona libre separada de la prótesis, hipo o isointensa en T1, hiperintensa en T2 y en secuencia con supresión grasa y del agua ("silicona blanca") e hipointensa en secuencia de supresión grasa y de la silicona ("**silicona negra**").
- Los granulomas de silicona pueden presentar realce similar al cáncer de mama, siendo difícil el diagnóstico diferencial, precisándose a veces biopsia. Siliconomas e infiltración adenopática, no pudiéndose diferenciar en ocasiones entre estos dos últimos.



# Ruptura extracapsular.

## Resonancia Magnética

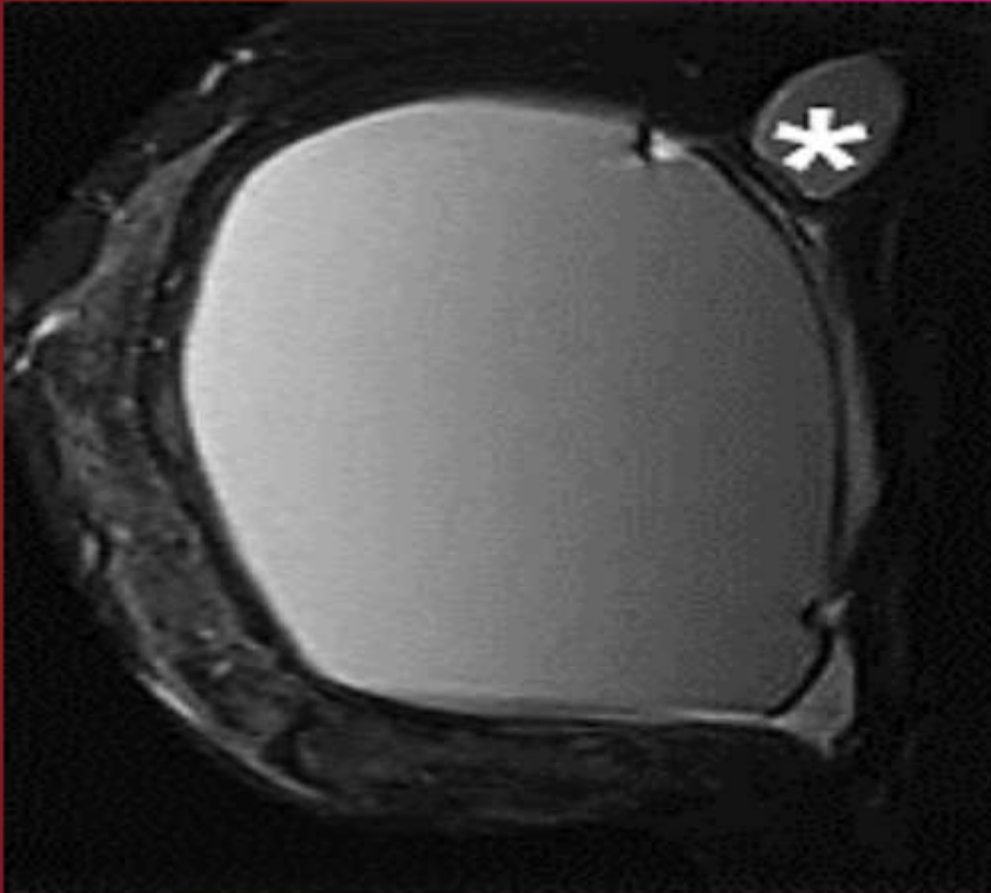
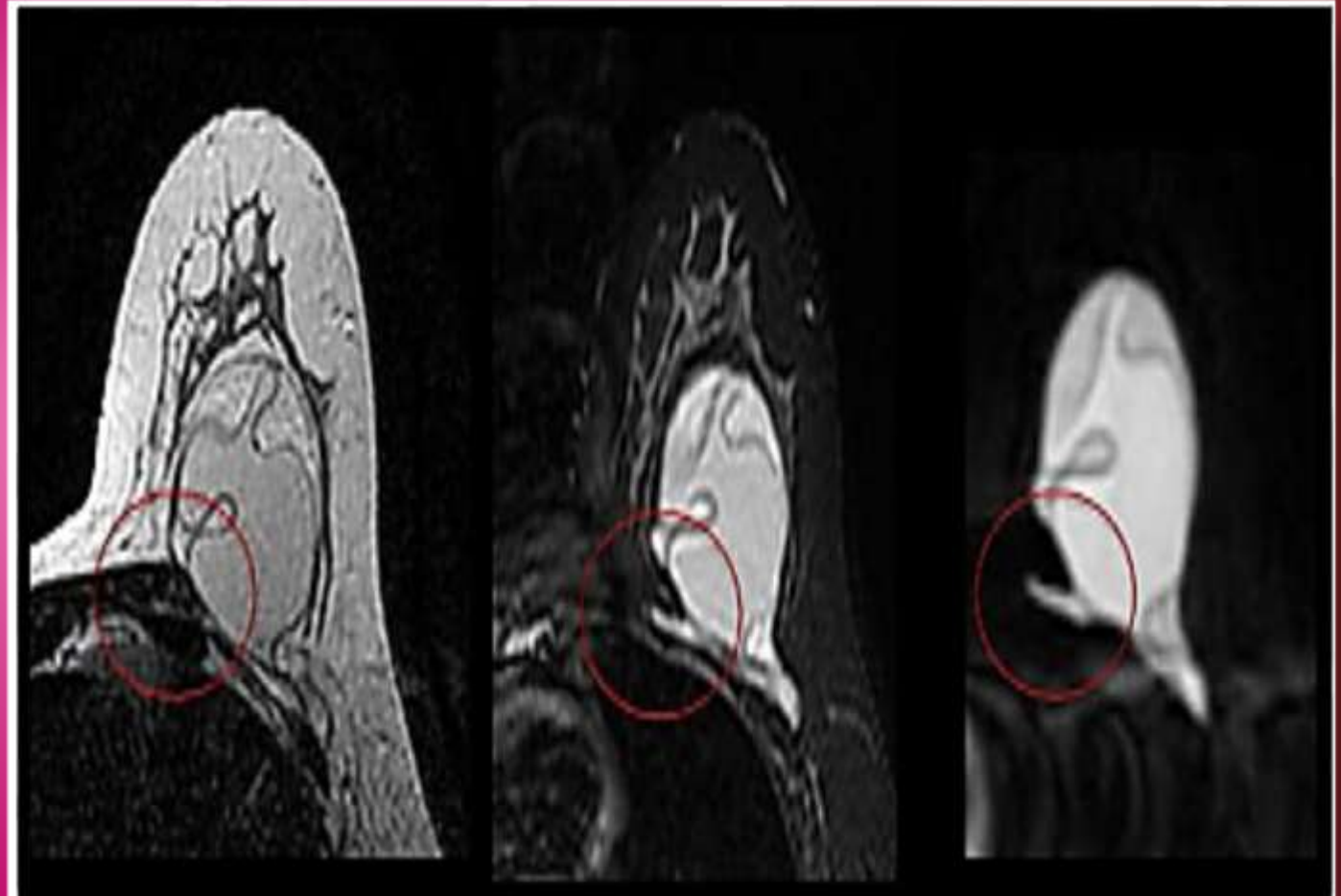


Imagen sagital T2-STIR, muestra silicona extracapsular isointensa(\*)

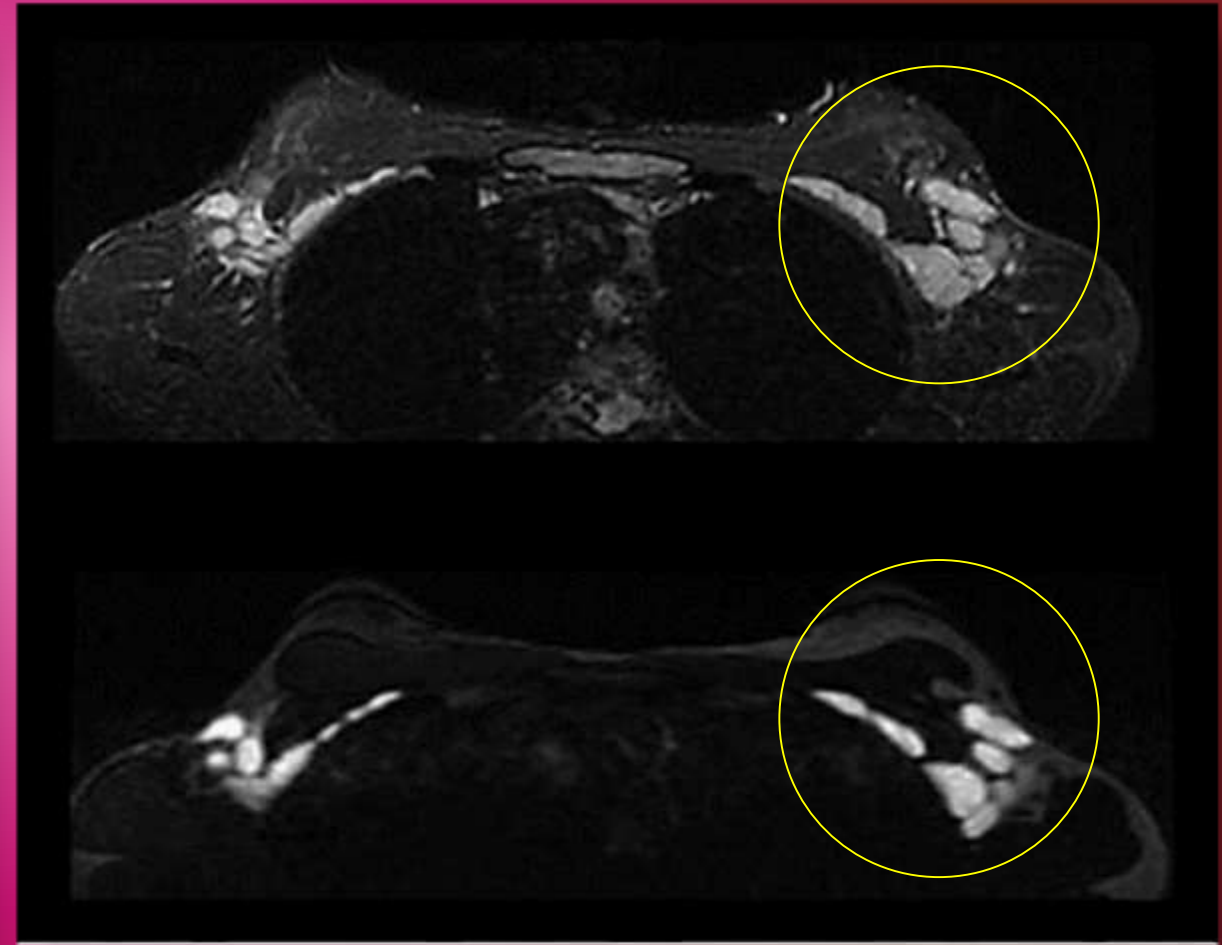
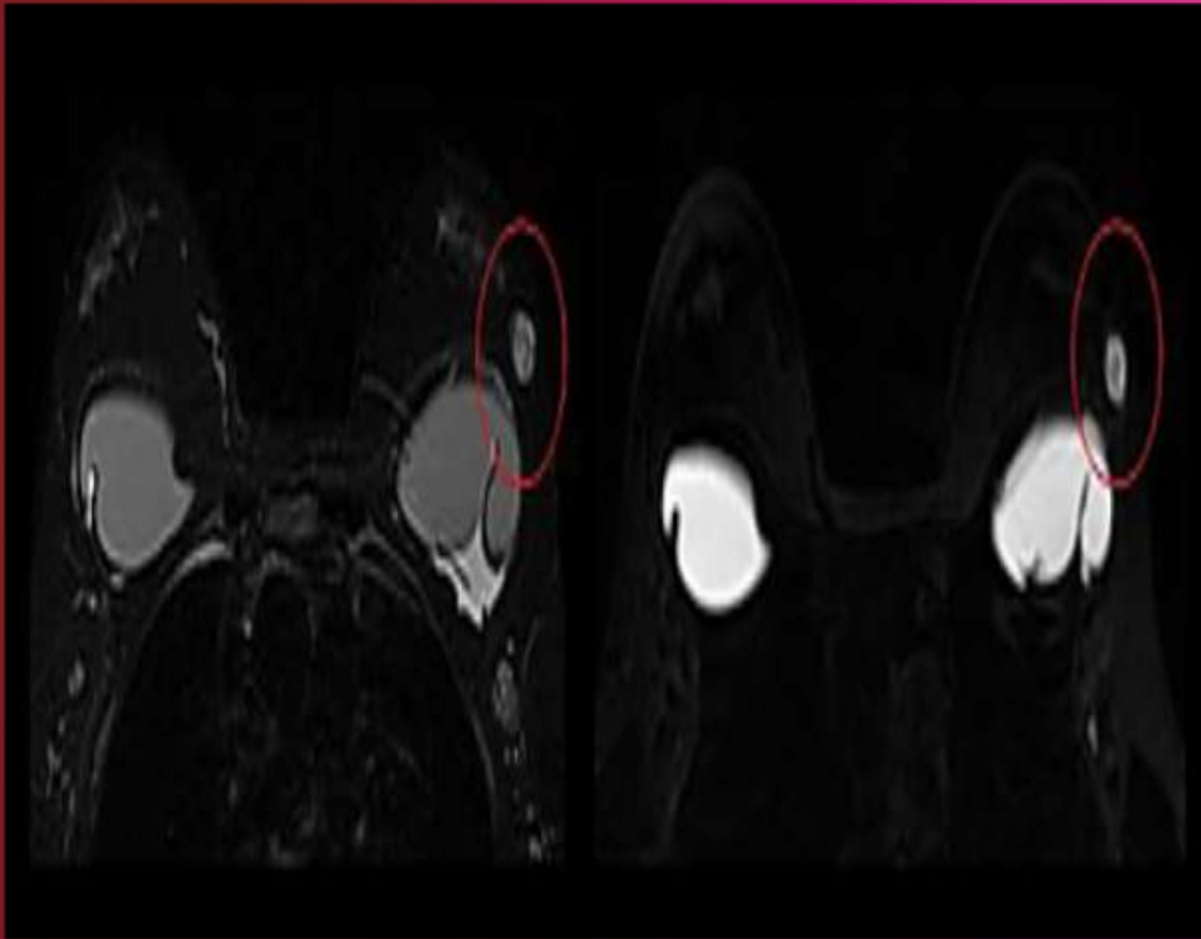


Silicona libre. Cortes axiales en secuencias T2, STIR y SS



# Ruptura extracapsular.

## Resonancia Magnética



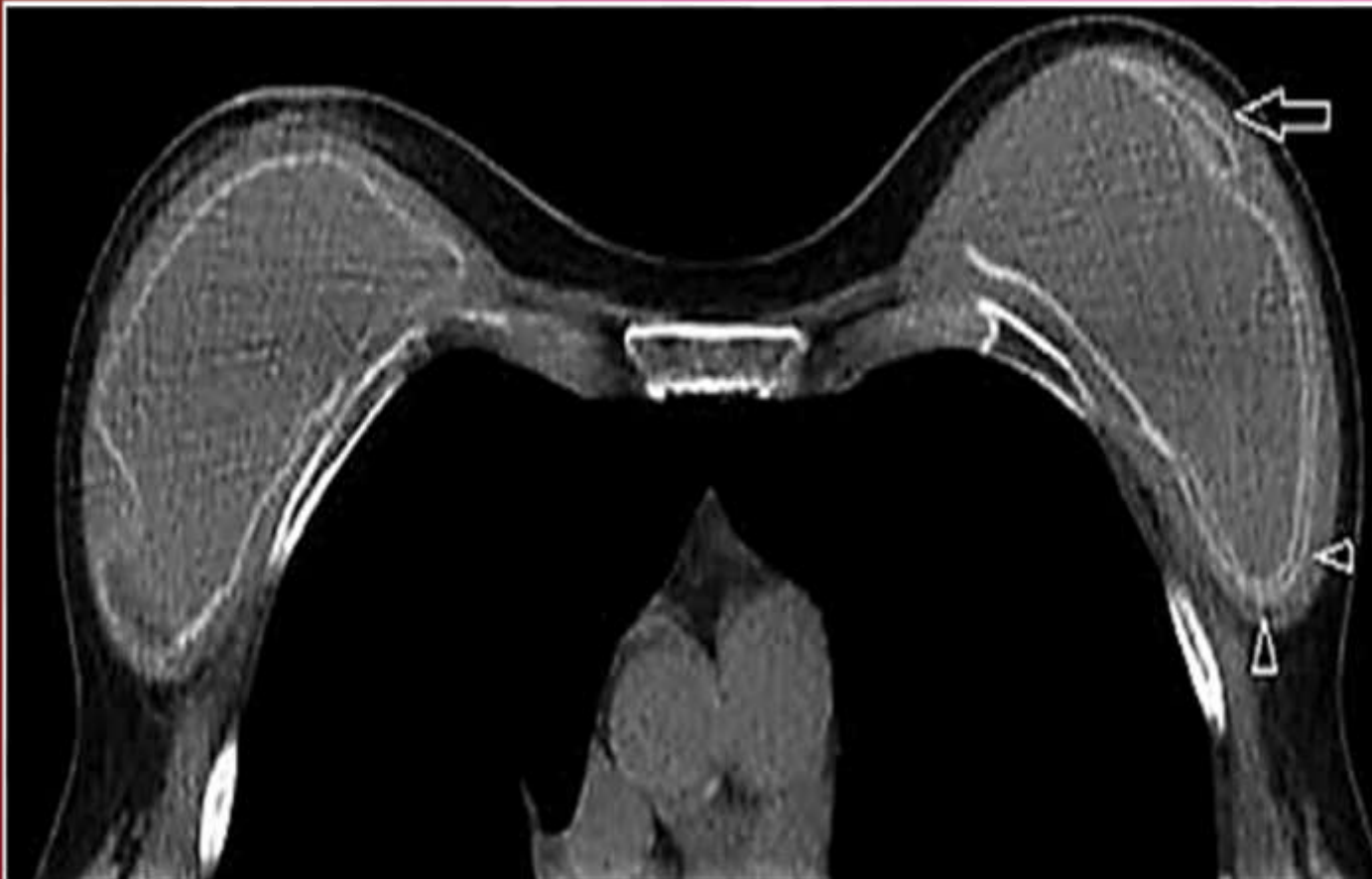Siliconoma. Cortes axiales en secuencias STIR y SS

Adenopatías axilares infiltradas. Cortes axiales en secuencias STIR y SS.



# Tomografía

- Los hallazgos son incidentales, la ruptura extracapsular es poco aparente debido a la densidad similar de la silicona y los tejidos blandos.
- En las rupturas intracapsulares se pueden ver signos similares a los de RM.



Corte axial de **CT de tórax**.

**Signo de la "cerradura"** (flecha), signo de la **"línea subcapsular"** (cabezas de flecha)

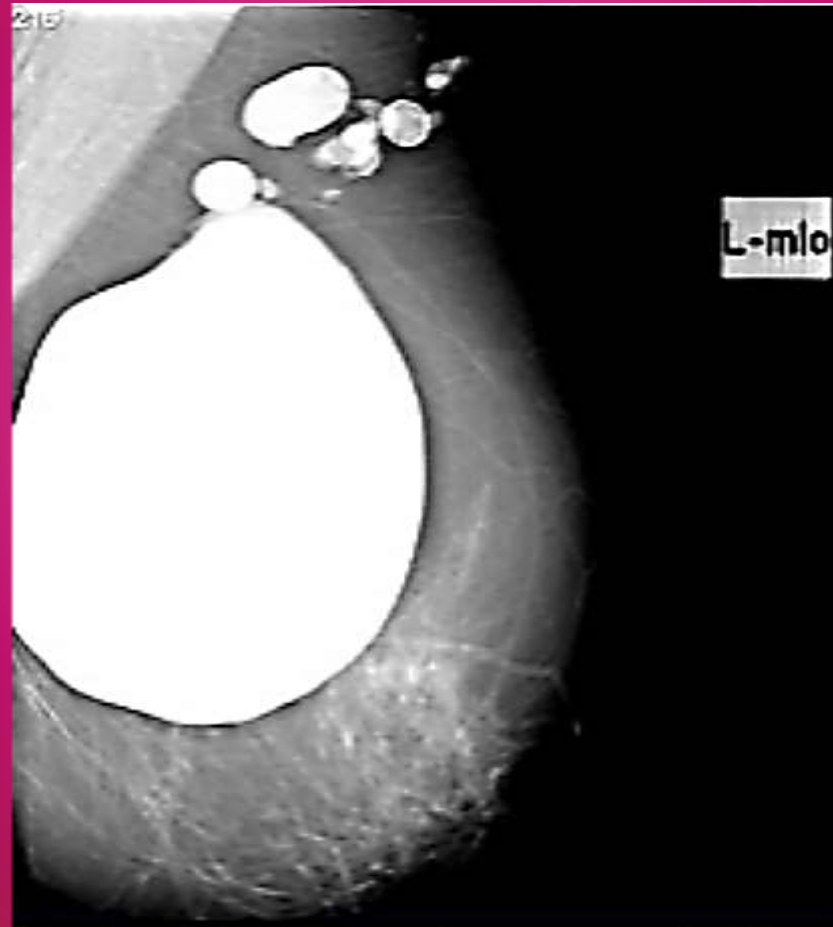


# Patología protésica

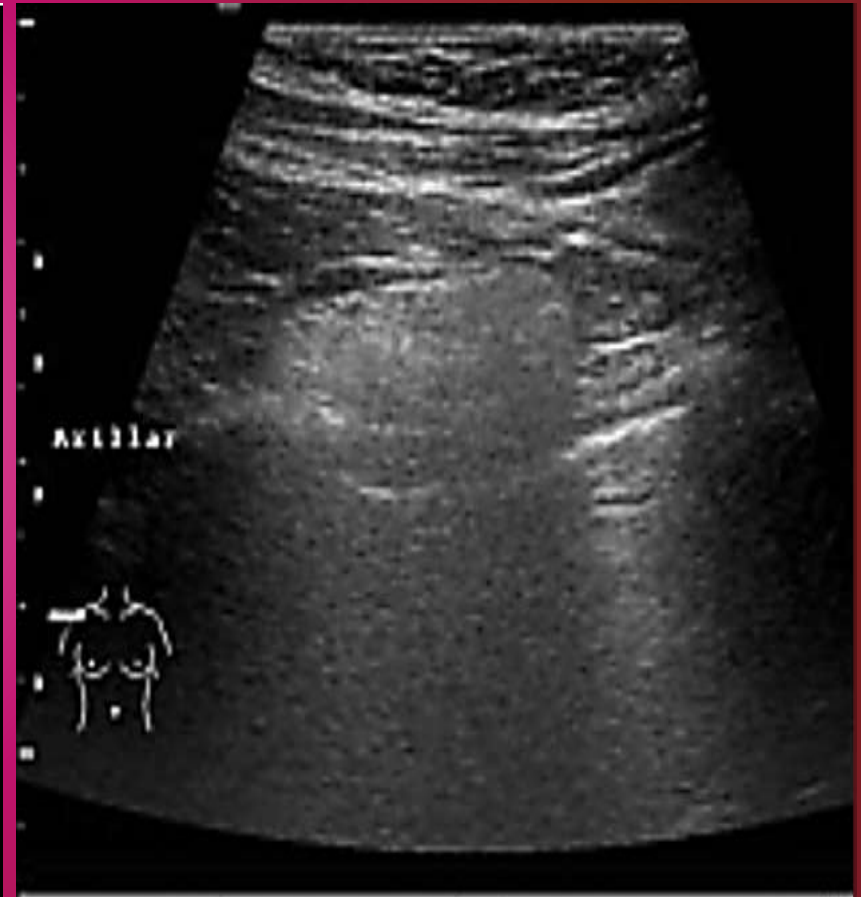Migración del gel de silicona.



**Mamografía** con silicona libre migrando hacia la prolongación axilar.



En mamografía se aprecian múltiples imágenes densas redondeadas en cola de la mama-región axilar izquierda



En US se aprecia patrón en "tormenta de nieve" dentro de ganglio linfático axilar.



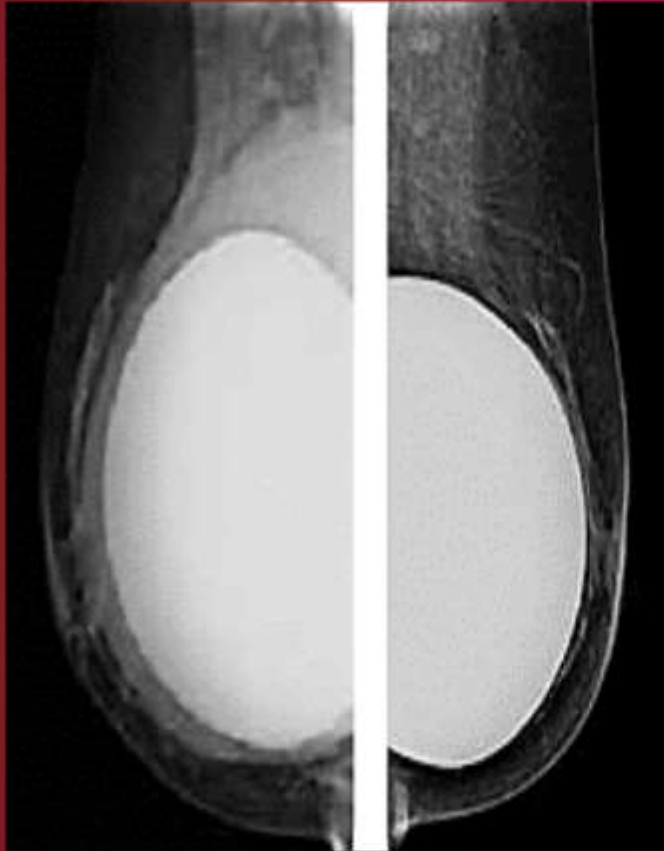

# Seroma tardío

- Colección intracapsular sintomática que se desarrolla después de un año de cirugía y el síntoma principal es el aumento del volumen mamario.
- Complicación extremadamente rara de etiología no es clara, las posibles causas son rupturas relacionadas con tipos particulares de implante (más frecuentemente con los texturizados), algún grado de trauma, o infección subclínica.
- La conducta recomendada es el drenaje percutáneo guiado por ecografía para estudio del líquido, con el fin de descartar infección o malignidad.

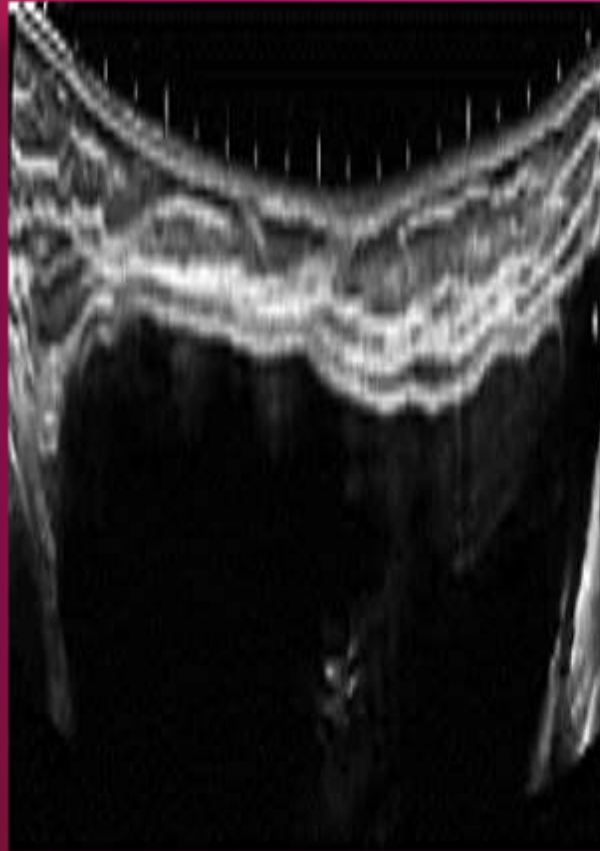


# Seroma tardío



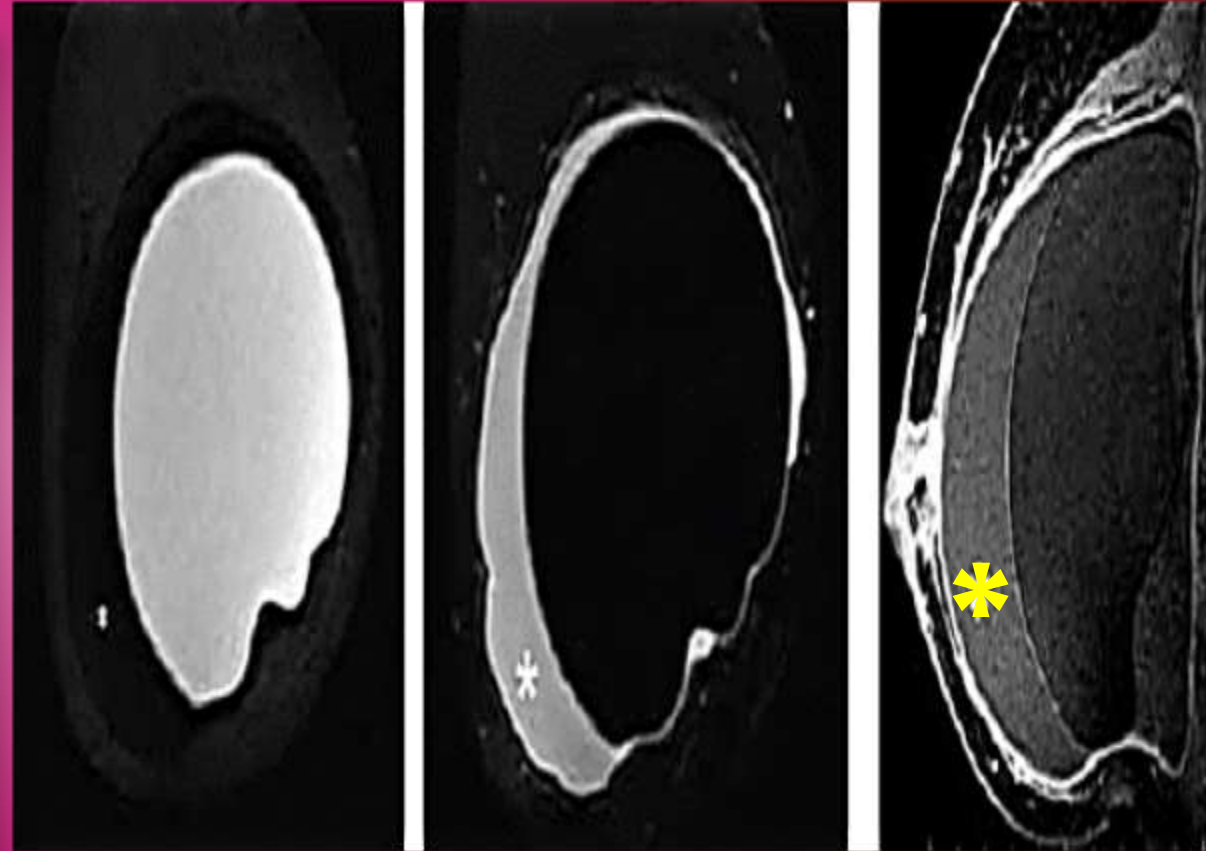
## Mamografía:

Implantes retropectoriales con aumento de densidad periprotésica en el lado derecho



## US de campo extendido:

Implante mamario íntegro con líquido periprotésico



**RMN:** Líquido periprotésico derecho de señal discretamente alta (\*)

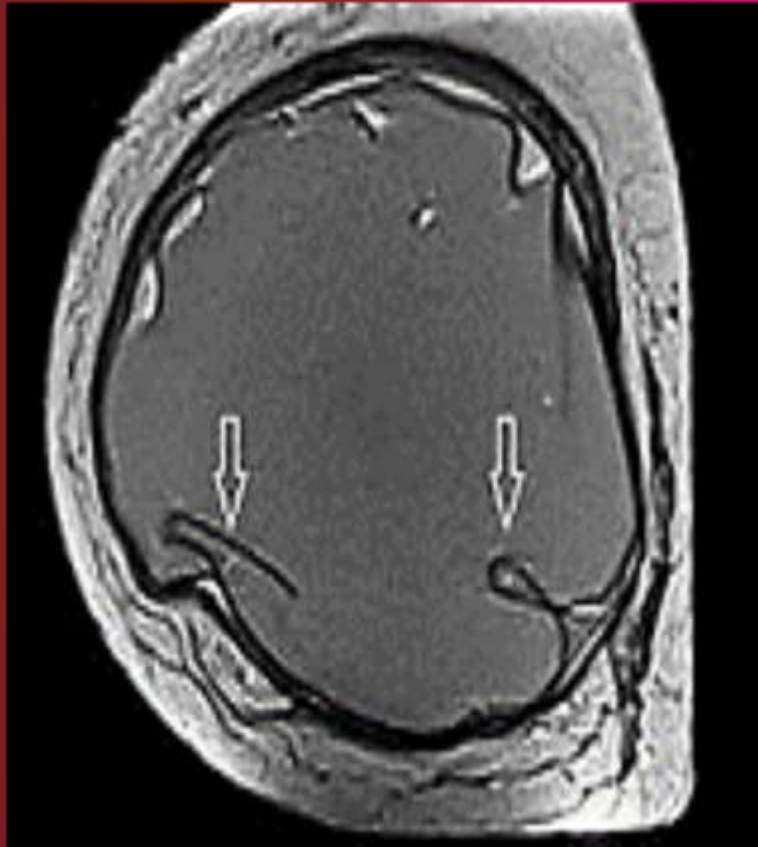# Síndrome autoinmune/inflamatorio inducido por adyuvantes (ASIA)



- La silicona es una sustancia “adyuvante”, con la capacidad de inducir, de manera indirecta, una respuesta inmune en individuos con susceptibilidad inmunológica.
- La respuesta inmune a la silicona recibe el nombre de ASIA y se manifiesta con síntomas como fiebre, mialgias, artralgias, artritis, fatiga, trastornos cognitivos, depresión.
- En el examen físico puede presentar adenopatías.
- Existen pruebas inmunológicas específicas para su diagnóstico .
- En el ASIA las células activadas del sistema inmune, histiocitos y macrófagos, tienen la capacidad de romper la envoltura del implante, fagocitar y transportar la silicona hasta los ganglios linfáticos donde es presentada como antígeno, para, finalmente, desencadenar la respuesta inmune.
- En imágenes se observan signos de ruptura de la prótesis, se pueden asociar a cambios fibróticos en el parénquima pulmonar

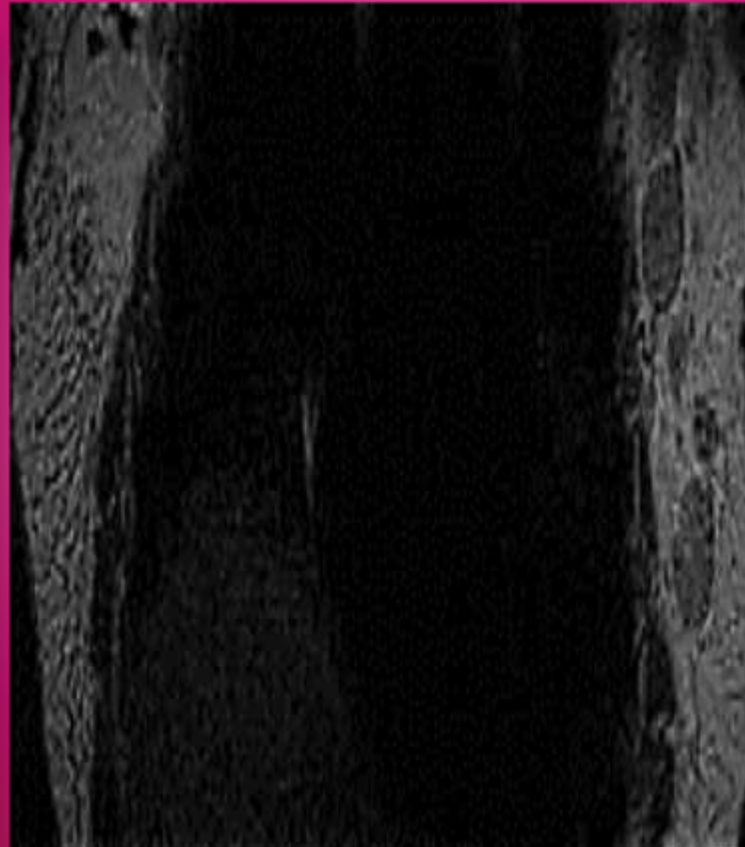


# Síndrome autoinmune/inflamatorio inducido por adyuvantes (ASIA)



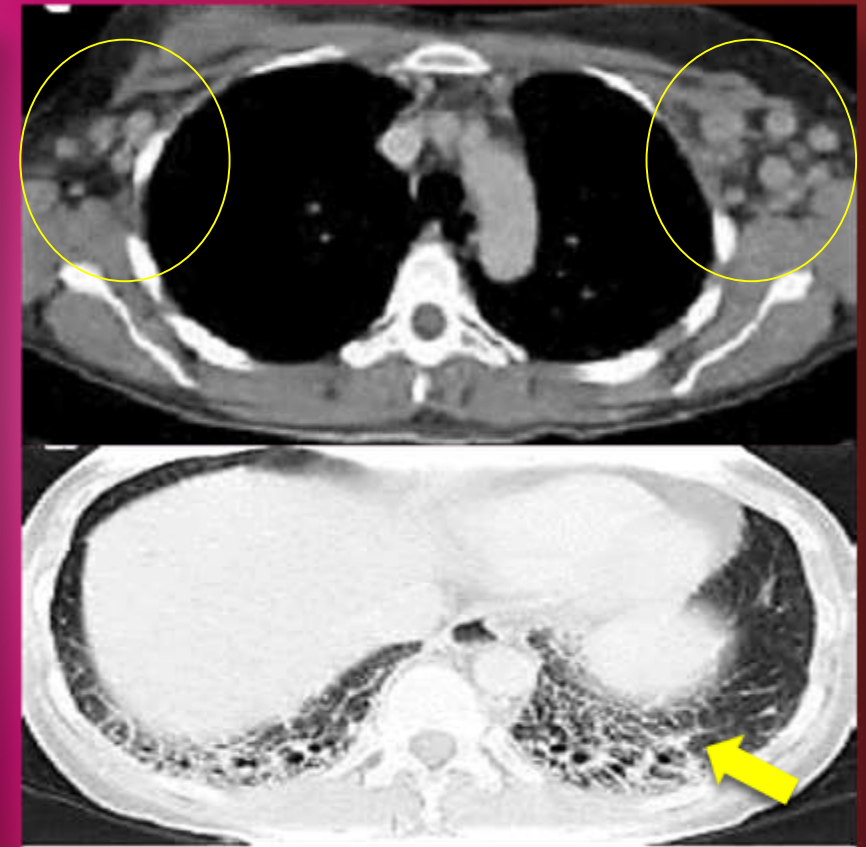
## Resonancia:

Signos de ruptura intracapsular (flechas)



## Resonancia:

Adenomegalias axilares.



## TAC de tórax:

Adenomegalias axilares bilaterales y cambios intersticiales de las bases pulmonares.



# Conclusiones:

- El interrogatorio, examen clínico y los estudios imagenológicos constituyen herramientas fundamentales en la búsqueda de lesiones y enfermedades mamarias, así como en la evaluación de las pacientes con implantes mamarios.
- A pesar de las mejoras, en términos de integridad, de los implantes mamarios, las complicaciones siguen siendo frecuentes, todo ello unido al creciente número de mujeres portadoras de las mismas.
- El especialista debe reconocer las distintas manifestaciones imagenológicas y la fisiopatología de las complicaciones, según la generación de prótesis que se esté evaluando, así como el tiempo de evolución de la ruptura en pacientes con clínica sugestiva, para mejorar el ejercicio diagnóstico y una conducta terapéutica adecuada.





# BIBLIOGRAFIA

- Brown SL et al. Prevalence of Rupture of Silicone Gel Breast Implants Revealed on MR Imaging in a Population of Women in Birmingham, Alabama *AJR* 2000; 175:1057-1064
- Hölmich LR et al. The diagnosis of breast implant rupture: MRI findings compared with findings at explantation *European Journal of Radiology* 2005; 53:213-225
- Berg WA et al. Diagnosing Breast Implant Rupture with MR Imaging, US, and Mammography *RadioGraphics* 1993; 13:1323-1336
- Morgan DE et al. MR Imaging of Breast Implants and Their Complications *AJR* 1996; 167:1271-1275
- Berg WA et al. MR Imaging of Extracapsular Silicone from Breast Implants: Diagnostic Pitfalls *AJR* 2002; 178:465-472
- Medeiros A et al. Evaluation of the rupture of silicone breast implants by mammography, ultrasonography and magnetic resonance imaging in asymptomatic patients: correlation with surgical findings *Sao Paulo Med J* 2004; 122(2):41-7
- Safvi A. Linguine Sign *Radiology* 2000; 216:838-839.
- Apesteguía L et al. Control radiológico tras cirugía reconstructiva mamaria *An. Sist. Sanit. Navar.* 2005; 28 (Supl. 2):91-100.
- Chourmouz D et al. New spontaneous breast seroma 5 years after augmentation: a case report *Cases Journal* 2009; 2:7126
- Adams ST et al. Axillary silicone lymphadenopathy presenting with a lump and altered sensation in the breast: a case report *Journal of Medical Case Reports* 2009; 3:6442
- Feu J. La mama portadora de prótesis: mamografía, ecografía y RM



*Solo se es dignamente médico con la idea clavada en el corazón de que trabajamos con instrumentos imperfectos y con medios de utilidad inseguras, pero con la conciencia cierta de que hasta donde no puede llegar el saber llega siempre el amor.*

*Gregorio Marañón.*

